

Cuadernos de Codificación CIE-10-ES

Procedimientos frecuentes
en cirugía urogenital
Preguntas a la Unidad

NÚMERO 5, 1º SEMESTRE 2018

UNIDAD TÉCNICA DE CODIFICACIÓN CIE-10-ES

MINISTERIO DE SANIDAD, CONSUMO Y BIENESTAR SOCIAL

Cuadernos de Codificación CIE-10-ES

Procedimientos frecuentes
en cirugía urogenital
Preguntas a la Unidad

NÚMERO 5. 1º SEMESTRE 2018

UNIDAD TÉCNICA DE CODIFICACIÓN CIE-10-ES

MINISTERIO DE SANIDAD, CONSUMO Y BIENESTAR SOCIAL

EQUIPO EDITORIAL

COORDINACIÓN EDITORIAL

Dolores PASTOR SANMILLÁN
Subdirección General de Información Sanitaria y
Evaluación. MSCBS

Susana PATO ALONSO
Colaborador ISDEFE. MSCBS

Antonio RUIZ POLONIO
Colaborador ISDEFE. MSCBS

AUTORES:

PROCEDIMIENTOS FRECUENTES EN CIRUGÍA
UROGENITAL
Jesús TRANCOSO ESTRADA. Unidad Técnica
CIE-10-ES

UNIDAD TÉCNICA DE CODIFICACIÓN CIE-10-ES

Jesús TRANCOSO ESTRADA
Representante de la Comunidad Autónoma de
Andalucía

M^a Dolores DEL PINO JIMÉNEZ
Representante de la Comunidad Autónoma de
Aragón

Aránzazu PISANO BLANCO
Representante del Principado de Asturias

Fernando M^a VARELA NOREÑA
Representante de la Comunidad Autónoma de
Baleares

Balbina SANTANA EXPÓSITO
Representante de la Comunidad Autónoma de
Canarias

Ángel RÍO VARONA
Representante de la Comunidad Autónoma de
Cantabria

M^a Paz PARRAS PARTIDO
Representante de la Comunidad Autónoma de
Castilla-La Mancha

Paula ASENSIO VILLAHOZ
Representante de la Comunidad Autónoma de
Castilla y León

Susanna GELABERT BADELL
Representante de la Comunidad Autónoma de
Cataluña

Pilar PALAU MUÑOZ
Representante de la Comunidad Valenciana

Belén BENÉITEZ MORALEJO
Representante de la Comunidad Autónoma de
Extremadura

Guillermo RODRÍGUEZ MARTÍNEZ
Representante de la Comunidad Autónoma de
Galicia

Sara HERNÁNDEZ GUTIÉRREZ
Representante de la Comunidad de Madrid

M^a Gala GUTIÉRREZ MIRAS
Representante de la Región de Murcia

Ana GARIJO LARAÑA
Representante de la Comunidad Foral de Navarra

María Idoia ANSO BORDA
Representante de la Comunidad Autónoma de
País Vasco

Montserrat SÁNCHEZ FUENTES
Representante de la Comunidad Autónoma de
La Rioja

Carolina CONEJO GÓMEZ Representante de la
SEDOM

M^a Carmen SALIDO CAMPOS Colaboradora
MSCBS

Antonio RUIZ POLONIO Colaborador MSCBS

Susana PATO ALONSO Colaboradora MSCBS

Dolores PASTOR SANMILLÁN

Coordinadora Unidad Técnica CIE-10-ES. MSCBS

Edita y distribuye:

© MINISTERIO DE SANIDAD, CONSUMO Y BIENESTAR SOCIAL
CENTRO DE PUBLICACIONES
PASEO DEL PRADO, 18-20. 28014 Madrid

NIPO PDF: 680-17-082-8

Imprime: ESTILO ESTUGRAF IMPRESORES, S.L.

Pol. Ind. Los Huertecillos, Calle Pino, 5 - 28350 CIEMPOZUELOS (Madrid)

<http://publicacionesoficiales.boe.es/>

Cuadernos de Codificación CIE-10-ES

Procedimientos frecuentes
en cirugía urogenital
Preguntas a la Unidad



GOBIERNO DE ESPAÑA
MINISTERIO DE SANIDAD, CONSUMO Y BIENESTAR SOCIAL

Índice

Presentación	11
A. Procedimientos frecuentes en cirugía urogenital	13
1. Introducción	13
2. Procedimientos sobre el riñón	15
2.1. Suprarrenalectomía	15
2.2. Diálisis renal	16
2.3. Biopsia renal	22
2.4. Nefrectomía	22
2.4. Pieloplastias	26
2.5. Trasplante renal	28
3. Catéteres ureterales	31
3.1. Catéter ureteral para drenaje	31
3.2. Catéter ureteral para dilatación	33
4. Procedimientos sobre la vejiga urinaria	35
4.1. Biopsia vesical	35
4.2. Cistectomía parcial	35
4.3. Cistectomía simple	36
4.4. Cistectomía radical	37
4.5. Cistoplastia de ampliación	39
5. Neovejiga y derivaciones urinarias	41
5.1. Ureteroileouretrostomía	41
5.2. Urostomía continente	42
5.3. Ureterosigmoidostomía	43
5.4. Ureteroileostomía cutánea de Bricker	44
5.5. Derivaciones con estoma directo	44
5.6. Derivaciones con sonda o catéter a piel	46
5.7. Otros procedimientos vesicales	48

6. Tratamiento de cálculos urinarios	51
6.1. Litotricia extracorpórea por ondas de choque	51
6.2. Litotricia y litotomía endoscópicas	52
6.3. Otras litotomías	54
7. Procedimientos sobre la próstata	57
7.1. Biopsia de próstata	57
7.2. Vaporización y termocoagulación de próstata	58
7.3. Prostatectomía parcial	59
7.4. Prostatectomía radical	61
7.5. Cirugía prostática asistida por robot	62
8. Tratamiento de la incontinencia urinaria	65
8.1. Uretrocistopexias abdominales	65
8.2. Cabestrillo o Sling pubovaginal	66
8.3. Cinta suburetral libre de tensión	67
8.4. Cabestrillo Perineal Masculino	68
8.5. Esfínter Urinario Artificial (EUA)	69
9. Procedimientos sobre la uretra	71
9.1. Meatotomía uretral	71
9.2. Dilatación uretral y uretrotomía	71
9.3. Uretroplastia con anastomosis término terminal	72
9.4. Uretroplastia bulbar dorsal sin transección	73
9.5. Uretroplastia peneana	73
9.6. Reparación de hipospadias	75
10. Reparación de prolapsos genitales femeninos	77
10.1. Reparación de cistocele, cistouretrocele y rectocele	77
10.2. Reparación de enterocele	79
10.3. Reparación de histerocele	80
11. Procedimientos sobre aparato genital masculino	83
11.1. Hidrocolectomía	83
11.2. Varicocelectomía	84
11.3. Tratamiento de la fibrosis e incurvación del pene	85
11.4. Tratamiento de la torsión testicular	88
11.5. Reparación de criptorquidia	89
11.6. Vasectomía	91
11.7. Circuncisión y otra cirugía relacionada	92

12. Referencias bibliográficas	93
B. Preguntas a la Unidad	95
Neoplasias	95
Enfermedades endocrinas, nutricionales y metabólicas	96
Trastornos mentales y del comportamiento	97
Enfermedades del sistema nervioso	98
Enfermedades del ojo y sus anexos	100
Enfermedades del aparato circulatorio	101
Enfermedades del sistema respiratorio	112
Enfermedades del aparato digestivo	113
Enfermedades de la piel y el tejido subcutáneo	116
Enfermedades del sistema musculoesquelético y del tejido conectivo	120
Enfermedades del aparato genitourinario	125
Embarazo, parto y puerperio	129
Malformaciones congénitas, deformidades y anomalías cromosómicas	130
Traumatismos, envenenamientos y algunas otras consecuencias de causa externa	131
Factores que influyen en el estado de salud y contacto con los servicios de salud	132
Miscelánea	133
Bibliografía	137

Presentación

Me complace presentar esta nueva publicación del Ministerio de Sanidad, Consumo y Bienestar Social, la cual tiene como principal finalidad servir de guía para la codificación clínica en nuestro país proporcionando recomendaciones, criterios, directrices y en su caso normas oficiales para el uso de la CIE-10-ES en la codificación de diagnósticos y procedimientos.

Los cuadernos de codificación son fruto del trabajo de la Unidad Técnica de Codificación CIE-10-ES e incorporan los acuerdos y consensos adoptados por dicha Unidad en sus reuniones de trabajo en relación con el uso de la clasificación y en la resolución de preguntas dirigidas a la Unidad.

La Unidad Técnica es el referente en España para la normalización y unificación de criterios en la codificación de diagnósticos y procedimientos para el CMBD estatal.

Deseo desde estas líneas reconocer y agradecer el trabajo de todos los miembros de la Unidad Técnica que, junto con los expertos que generosamente colaboran con este grupo de trabajo y con el equipo responsable de su coordinación, hacen posible continuar con esta línea editorial. Su implicación, esfuerzo y dedicación a la tarea de mejorar la calidad de la codificación ha de servir sin duda para dotarnos de un mejor registro del CMBD haciendo más útil la información que resulta del mismo.

Mercedes Alfaro

Subdirectora General de
Información Sanitaria y Evaluación

A. Procedimientos frecuentes en cirugía urogenital

Jesús Trancoso Estrada. Unidad Técnica CIE-10-ES
Servicio Andaluz de Salud

1. Introducción

En este Cuaderno de Codificación hacemos una revisión de la codificación de los procedimientos más frecuentes en cirugía urogenital. En cada uno de los apartados se hace un resumen de las técnicas quirúrgicas, su objetivo, cómo se realizan y cómo deben codificarse utilizando CIE-10-ES Procedimientos 2018.

Antes de continuar queremos hacer una aclaración que nos parece muy importante. La codificación que se propone en cada uno de los apartados de este cuaderno se basa en la descripción habitual de cada una de las técnicas que se explican. No obstante, antes de codificar, siempre hay que confirmar con la documentación clínica disponible lo que realmente se realiza en una determinada intervención quirúrgica.

2. Procedimientos sobre el riñón

2.1. Suprarrenalectomía

También denominada adrenalectomía, consiste en la extirpación total o parcial de una o ambas glándulas suprarrenales, que se localizan en el polo superior de cada uno de los riñones. Forman parte del sistema endocrino, por eso en CIE-10-ES Procedimientos se clasifican en el sistema orgánico G Endocrino, aunque su tratamiento quirúrgico implica por lo general a la cirugía urológica.

Cuando es necesaria su realización, la técnica más frecuente es la adrenalectomía total, con abordaje abierto por laparotomía, lumbotomía o toracolaparotomía, o con abordaje laparoscópico. A veces, según el diagnóstico, puede realizarse solo la exéresis de una lesión de la glándula.

La adrenalectomía total se codifica con el tipo de procedimiento RESECCIÓN (T), existiendo entradas en la tabla para la glándula suprarrenal izquierda (2), la derecha (3), y bilateral (4). El tipo de abordaje será ABIERTO (0) para el acceso por lumbotomía, laparotomía o toracolaparotomía, y ENDOSCÓPICO PERCUTÁNEO (4) para la técnica por laparoscopia.

Para los casos de adrenalectomía parcial codificaremos con el tipo de procedimiento ESCISIÓN (B), con las mismas posibilidades de localización anatómica y abordaje que para la resección, a la que se añade en las tablas la posibilidad del PERCUTÁNEO. También utilizaremos el tipo de procedimiento ESCISIÓN para la codificación de la biopsia de la glándula suprarrenal, si lo que se extrae es sólido, utilizando el valor X Diagnóstico en el séptimo carácter del código. El tipo de abordaje más frecuente en estos casos es el percutáneo.

Codificación

Suprarrenalectomía total por lumbotomía

0GT(2/3/4)0ZZ Resección de glándula suprarrenal, abordaje abierto (izquierda, derecha, bilateral).

Suprarrenalectomía total laparoscópica

0GT(2/3/4)4ZZ Resección de glándula suprarrenal, abordaje endoscópico percutáneo (izquierda, derecha, bilateral).

Suprarrenalectomía parcial por lumbotomía

0GB(2/3/4)0ZZ Escisión de glándula suprarrenal, abordaje abierto (izquierda, derecha, bilateral).

Suprarrenalectomía parcial laparoscópica

0GB(2/3/4)4ZZ Escisión de glándula suprarrenal, abordaje endoscópico percutáneo (izquierda, derecha, bilateral).

Biopsia de glándula suprarrenal percutánea

0GB(2/3/4)3ZX Escisión de glándula suprarrenal, diagnóstica, abordaje percutáneo (izquierda, derecha, bilateral).

Biopsia de glándula suprarrenal laparoscópica

0GB(2/3/4)4ZX Escisión de glándula suprarrenal, diagnóstica, abordaje endoscópico percutáneo (izquierda, derecha, bilateral).

Biopsia de glándula suprarrenal por lumbotomía

0GB(2/3/4)0ZX Escisión de glándula suprarrenal, diagnóstica, abordaje abierto (izquierda, derecha, bilateral).

2.2. Diálisis Renal

La diálisis es un tratamiento sustitutivo de la función renal, que se utiliza cuando por el motivo que sea, enfermedad renal crónica terminal o fallo renal agudo, el riñón pierde su capacidad funcional.

La diálisis elimina los productos de desecho y el líquido al filtrarlos a través de la membrana de una máquina de diálisis (hemodiálisis) o a través del propio peritoneo del paciente que sirve de membrana (diálisis peritoneal). Para mejorar los resultados de la diálisis convencional se han desarrollado nuevas técnicas, denominadas técnicas de diálisis por convección, que consiguen la depuración de moléculas de mayor peso molecular que no son depuradas por las técnicas convencionales. Estas técnicas por convección son la hemofiltración, la hemodiafiltración, y la biofiltración sin acetato, aunque no nos influyen a la hora de codificar.

Para la codificación de la diálisis renal lo importante es primero saber si la técnica utilizada es peritoneal o no, y después tener en cuenta que

existen códigos para identificar la aplicación del tratamiento, es decir, el hecho de sustituir la función renal, y otros códigos para identificar el modo con el que se accede hasta el paciente para aplicar dicho tratamiento.

Diálisis peritoneal: la más habitual es la denominada como diálisis peritoneal continua ambulatoria (DPCA), una técnica manual en la que el propio paciente se infunde una solución dializante en la cavidad peritoneal, a través de un catéter implantado generalmente mediante abordaje abierto, aunque también se realiza de manera percutánea y laparoscópica. La membrana peritoneal actúa como un filtro osmótico. Al cabo de unas 6-8 horas se drena la solución. Tiene la ventaja de que el propio paciente puede realizarla en su domicilio. Otra modalidad es la diálisis peritoneal automatizada (DPA) en la que se utiliza una cicladora para la infusión y posterior drenaje del dializante, y suele realizarse durante la noche.

Codificación

- Colocación del catéter (según abordaje):

0WHG03Z Inserción en cavidad peritoneal, de dispositivo de infusión, abordaje abierto.

0WHG33Z Inserción en cavidad peritoneal, de dispositivo de infusión, abordaje percutáneo.

0WHG43Z Inserción en cavidad peritoneal, de dispositivo de infusión, abordaje endoscópico percutáneo.

- Aplicación del tratamiento:

3E1M39Z Irrigación de cavidad peritoneal, con dializado, abordaje percutáneo.

Hemodiálisis: consiste en derivar la sangre hacia una máquina de diálisis externa para su depuración, atravesando una serie de membranas o filtros y un líquido de diálisis, para finalmente una vez depurada hacerla retornar al cuerpo del paciente. La sangre sale del cuerpo por una vena y regresa por una arteria. Durante el proceso pueden agre-

garse o no electrolitos u otras sustancias a la sangre. La sesión suele durar unas 3-4 horas, según las necesidades del paciente, y se realiza 3 veces por semana. Es el tratamiento habitual de la enfermedad renal crónica terminal.

Para evitar las complicaciones y desventajas de realizar punciones continuadas puesto que es un tratamiento crónico, existen básicamente dos formas de proporcionar un punto de conexión permanente ente el paciente y la máquina de diálisis, siempre teniendo en cuenta que se necesitan vasos de cierto calibre que permitan el paso de grandes volúmenes de fluidos. Aunque la construcción de la conexión atañe a la cirugía vascular, la incluimos en este cuaderno ya que hablamos de la hemodiálisis. Los tipos de acceso para hemodiálisis son:

- **Fístula arteriovenosa interna (FAVI):** es el método de elección. Consiste en anastomosar quirúrgicamente una arteria grande con una vena grande generalmente en la extremidad superior del paciente. Si la anastomosis entre arteria y vena es directa se habla propiamente de fístula arteriovenosa; es la primera opción. Si la unión de ambos vasos se hace utilizando una prótesis artificial de politetrafluoroetileno expandido (PTFE) o un injerto vascular autólogo (menos frecuente y generalmente de vena safena) se habla entonces de derivación o shunt arteriovenoso. En ambos casos se codificarán con el tipo de procedimiento DERIVACIÓN (1) de arteria superior a vena de antebrazo o brazo, diferenciándose una técnica de otra por el valor de dispositivo en la sexta posición del código. Las derivaciones arteriovenosas más utilizadas por orden de preferencia en su indicación son la radio-cefálica a nivel de la muñeca o antebrazo, húmero-cefálica a nivel del codo y húmero-basílica a nivel del brazo, generalmente con trasposición de la vena para hacerla más superficial y por tanto más accesible para la punción. En raras ocasiones se indica su realización en la extremidad inferior, optándose en orden de preferencia por las anastomosis safeno-tibial posterior, safeno-femoral en muslo y la fémoro-femoral con superficialización de la vena femoral. En todo caso, el tipo de abordaje es ABIERTO (0). Si la superficialización venosa se realiza en el mismo acto quirúrgico de creación de la FAVI no se codifica aparte, está incluida en la propia derivación.

En cambio si se hace en un segundo tiempo quirúrgico, algo relativamente frecuente, se codificará como **REPOSICIÓN**. Desde la realización de la fistula hasta que pueda ser utilizada eficazmente se necesita un tiempo llamado de “maduración” durante el cual se produce la adaptación de la vena al nuevo flujo, aumentando su diámetro y el grosor de su pared, lo que se denomina “arterialización “de la vena.

Codificación

FAVI radio-cefálica

031(B/C)0ZF Derivación de arteria radial a vena antebrazo, abordaje abierto (derecha/izquierda).

FAVI húmero-cefálica

031(7/8)0ZD Derivación de arteria humeral, a vena brazo, abordaje abierto (derecha/izquierda).

031(7/8)0ZF Derivación de arteria humeral, a vena antebrazo, abordaje abierto (derecha/izquierda).

FAVI húmero-basílica

031(7/8)0ZD Derivación de arteria humeral (derecha/izquierda) a vena brazo, abordaje abierto.

031(7/8)0ZF Derivación de arteria humeral (derecha/izquierda) a vena antebrazo, abordaje abierto.

2º tiempo FAVI con superficialización de vena basílica

05S(B/C)0ZZ Reposición de vena basílica abordaje abierto (derecha/izquierda).

FAVI radio-humeral con prótesis

031(B/C)0JF Derivación de arteria radial a vena antebrazo con sustituto sintético, abordaje abierto (derecha/izquierda).

FAVI safeno-tibial posterior

041(M/N)0ZS Derivación de arteria poplítea a vena extremidad inferior, abordaje abierto (derecha/izquierda).

FAVI safeno-femoral

041(K/L)0ZS Derivación de arteria femoral a vena extremidad inferior, abordaje abierto (derecha/izquierda).

FAVI fémoro-femoral

041(K/L)0ZS Derivación de arteria femoral, a vena extremidad inferior, abordaje abierto (derecha/izquierda).

2º tiempo FAVI con superficialización de vena femoral

06S(M/N)0ZZ Reposición de vena femoral, abordaje abierto (derecha/izquierda).

- **Catéter venoso central para HD:** su utilización no es la primera opción como acceso definitivo para el tratamiento a largo plazo, pero pueden estar indicados en situaciones concretas, como la necesidad de tratamiento urgente (fallo renal agudo o crónico agudizado), iniciar el tratamiento mientras se realiza al paciente una FAVI o a la espera de que ésta madure, cuando la FAVI presenta complicaciones, por imposibilidad de realizar otro acceso permanente o por otras circunstancias especiales del paciente. El catéter venoso central no tunelizado se utiliza en tratamientos urgentes (como hemofiltración y hemodiafiltración) y temporales, con una duración estimada menor a 3-4 semanas. Si el acceso se pretende utilizar más tiempo se emplea un catéter venoso central tunelizado. Las venas generalmente canalizadas son, por este orden, venas yugulares interna derecha e izquierda, venas yugulares externas, venas subclavias derecha e izquierda y venas femorales derecha e izquierda. La punta del catéter se aloja en vena cava superior (unión cavoatrial), en la aurícula derecha o en vena cava inferior cuando el acceso se realiza por la extremidad inferior. Es importante recordar que la localización anatómica utilizada para la codificación de la colocación de dispositivos de infusión es la de la zona donde está situado el extremo distal del catéter, y no por dónde se produce la canalización. En los catéteres tunelizados desde el lugar de la punción el catéter transcurre subcutáneamente hasta su salida al exterior, en la parte anterior y superior del tórax (yugular o subclavia) y en abdomen (femoral). Para su codificación correcta se necesitan dos códigos, uno para el propio catéter y otro para el acceso

vascular externo. Por defecto, si no se especifica otro, el abordaje para la colocación del acceso vascular es PERCUTÁNEO.

Codificación

Catéter venoso central no tunelizado (según localización)

02H633Z Inserción en aurícula, derecha, de dispositivo de infusión, abordaje percutáneo.

02HV33Z Inserción en vena cava superior, de dispositivo de infusión, abordaje percutáneo.

06H033Z Inserción en vena cava inferior, de dispositivo de infusión, abordaje percutáneo.

Catéter venoso central tunelizado (según localización)

02H633Z Inserción en aurícula, derecha, de dispositivo de infusión, abordaje percutáneo + **0JH63XZ** Inserción en tejido subcutáneo y fascia, tórax, de dispositivo de acceso vascular, abordaje percutáneo.

02HV33Z Inserción en vena cava superior, de dispositivo de infusión, abordaje percutáneo + **0JH63XZ** Inserción en tejido subcutáneo y fascia, tórax, de dispositivo de acceso vascular, abordaje percutáneo.

06H033Z Inserción en vena cava inferior, de dispositivo de infusión, abordaje percutáneo + **0JH83XZ** Inserción en tejido subcutáneo y fascia, abdomen, de dispositivo de acceso vascular, abordaje percutáneo.

- **Aplicación del tratamiento de diálisis:** la hemodiálisis se codifica con el tipo de procedimiento SOPORTE (1) en la Sección 5. Se diferencia con el valor de la duración en el quinto dígito entre la hemodiálisis sustitutiva crónica o intermitente, aplicada tres veces por semanas (valor 6 Múltiple) y la realizada de manera urgente y temporal o continua, por un fallo renal agudo, incluidas la hemodiafiltración o hemofiltración (valor 0 único).

Codificación

Hemodiálisis sustitutiva crónica

5A1D60Z Soporte de filtración, urinaria, múltiple.

Hemofiltración urgente

5A1D00Z Soporte de filtración, urinaria, única.

2.3. Biopsia Renal

Aunque en casos muy concretos puede realizarse por abordaje abierto, es la técnica percutánea con aguja la que más frecuentemente se realiza. Se codifica como ESCISIÓN con el valor X Diagnóstico en su séptimo dígito.

Codificación

Biopsia renal percutánea

0TB(0/1)3ZX Escisión de riñón, diagnóstica, abordaje percutáneo (derecho/izquierdo).

Biopsia renal laparoscópica

0TB(0/1)4ZX Escisión de riñón, diagnóstica, abordaje endoscópico percutáneo (derecho/izquierdo).

Biopsia renal abierta

0TB(0/1)0ZX Escisión de riñón, diagnóstica, abordaje abierto (derecho/izquierdo).

2.4. Nefrectomía

La nefrectomía es la extirpación del riñón y puede ser total o parcial. El tipo de nefrectomía y la técnica empleada dependerá del diagnóstico (hidronefrosis, tumores, quistes, etc.) y de la localización de las lesiones a tratar. Desde el punto de vista de la codificación lo importante es diferenciar el tipo de procedimiento, bien ESCISIÓN para la nefrectomía parcial o RESECCIÓN en la total; su vía de acceso o abordaje, que suele ser ABIERTO o ENDOSCÓPICO PERCUTÁNEO, y tener presente que en ciertas técnica se realizan procedimientos sobre otras estructuras anatómicas que habrá que codificar. Las técnicas quirúrgicas más frecuentes

y su codificación, diferenciando entre nefrectomía parcial y total son las siguientes.

Nefrectomía parcial: se extirpa solo una parte del riñón o una lesión del mismo. Su abordaje suele ser o ABIERTO por lumbotomía (acceso extraperitoneal) o ENDOSOCÓPICO PERCUTÁNEO cuando se hace por laparoscopia. En este último caso es frecuente que para extraer la pieza sea necesario ampliar la incisión de uno de los puertos, algo que no influye en la codificación (el tipo de abordaje es el que se utiliza para la realización en sí del procedimiento y no por dónde se extrae la estructura anatómica seccionada). Si se realiza una escisión bilateral debemos utilizar dos códigos, uno por cada riñón ya que la tabla de escisión no nos proporciona la posibilidad de bilateral. Entre la técnicas más frecuentes que son nefrectomías parciales están la Enucleación renal (extirpación de un tumor renal junto con su pseudocápsula y una capa de tejido renal sano circundante), la Resección renal en cuña, la Nefrectomía parcial por lumbotomía y la Nefrectomía parcial laparoscópica.

Codificación

Lumbotomía: Enucleación renal. Resección cuña. Nefrectomía parcial

0TB(0/1)0ZZ Escisión de riñón abordaje abierto (derecho/izquierdo).

Laparoscopia: Enucleación renal. Resección cuña. Nefrectomía parcial

0TB(0/1)4ZZ Escisión de riñón, abordaje endoscópico percutáneo (derecho/izquierdo).

Nefrectomía total: se extirpa el riñón en su totalidad. Hay básicamente tres tipos de técnicas, la nefrectomía simple, nefroureterectomía y la nefrectomía radical. En la simple sólo se extrae el riñón (entre otras indicaciones está la obtención del riñón de un donante vivo), en la nefroureterectomía se acompaña de la extirpación del uréter y en la radical además del riñón y uréter pueden extraerse la glándula suprarrenal y ganglios linfáticos periaórticos.

- **Nefrectomía simple:** es la resección del riñón. Según el diagnóstico se hará por lumbotomía o por laparoscopia.

Codificación

Nefrectomía simple por lumbotomía

0TT(0/1/2)0ZZ Resección de riñón, abordaje abierto (derecho/izquierdo/bilateral).

Nefrectomía simple laparoscópica

0TT(0/1/2)4ZZ Resección de riñón, abordaje endoscópico percutáneo (derecho/izquierdo/bilateral).

- **Nefroureterectomía:** resección del riñón y uréter. Se necesitan dos códigos, uno para el riñón y otro para el uréter. En ocasiones la nefroureterectomía puede realizarse con dos tipos de abordaje programados, un tiempo laparoscópico para la nefrectomía y otro abierto para la ureterectomía (incisión que se aprovecha para la extracción de la pieza renal). En este caso debemos codificar cada procedimiento con su respectivo tipo de abordaje. Puede ocurrir lo mismo en la nefrectomía radical, por lo que deberemos identificar bien en la descripción de la intervención si existen diferentes abordajes programados y qué estructuras anatómicas son las implicadas en cada uno de ellos. Se recomienda revisar el apartado “Abordajes abiertos y endoscópicos percutáneos” del Cuaderno de Codificación n°3, 2º semestre 2017.

Codificación

Nefroureterectomía por lumbotomía

0TT(0/1/2)0ZZ Resección de riñón abordaje abierto (derecho/izquierdo/bilateral), + **0TT(6/7)0ZZ** Resección de uréter abordaje abierto (derecho/izquierdo).

Nefroureterectomía laparoscópica

0TT(0/1/2)4ZZ Resección de riñón, abordaje endoscópico percutáneo (derecho/izquierdo/bilateral), + **0TT(6/7)4ZZ** Resección de uréter, abordaje endoscópico percutáneo (derecho/izquierdo).

Nefrectomía radical: es la resección del riñón junto con la extirpación del uréter, glándula suprarrenal y linfáticos periaórticos (que se codificará como RESECCIÓN si se extirpa la cadena o como ESCISIÓN si no es así). Ante estas técnicas hemos de comprobar en la documentación qué procedimiento añadido realmente se ha realizado para poder codificarlo, dado que pueden existir variaciones a la hora de realizarla. También debemos identificar si se han utilizado diferentes abordajes de manera programada para estructuras anatómicas distintas. Cuando se realiza por abordaje abierto, según el diagnóstico y localización de la lesión, los accesos suelen ser subcostal (tumores pequeños de polo inferior), tóracoabdominal supracostal (grandes de polo superior) y por laparotomía, bien transversa horizontal (Chevron) o en Y (“Mercedes Benz”) si debe ser bilateral.

En la técnica laparoscópica el acceso puede ser extraperitoneal o transperitoneal. En el primer caso la pieza se extrae por una mini incisión ilíaca mediante una bolsa aislante que se ha introducido previamente en la cavidad (no se codifica este abordaje, el abordaje correcto es ENDOSCÓPICO PERCUTÁNEO) y en el caso de la transperitoneal la extracción se hace mediante la ampliación de la incisión de uno de los puertos utilizando también una bolsa (a veces se acompaña de la técnica denominada marcelación que consiste en trocear la pieza dentro de la bolsa para exteriorizarla más fácilmente). En este caso también debemos codificar el abordaje como ENDOSCÓPICO PERCUTÁNEO.

Codificación

Nefrectomía radical abierta

0TT(0/1/2)0ZZ Resección de riñón, abordaje abierto (derecho/izquierdo/bilateral).

Y según el caso añadir (comprobar que se hace):

Ureterectomía total: **0TT(6/7)0ZZ** Resección de uréter, abordaje abierto (derecho/izquierdo).

Suprarrenalectomía total: **0GT(2/3/4)0ZZ** Resección de glándula suprarrenal abordaje abierto (izquierda, derecha, bilateral).

Linfadenectomía periaórtica: **07TD0ZZ** Resección de linfático, aórtico, abordaje abierto, o bien **07BD0ZZ** Escisión de linfático, aórtico, abordaje abierto.

Nefrectomía radical laparoscópica

0TT(0/1/2)4ZZ Resección de riñón, abordaje endoscópico percutáneo (derecho/izquierdo/bilateral).

Y según el caso añadir (comprobar que se hace):

Ureterectomía total: **0TT(6/7)4ZZ** Resección de uréter, abordaje endoscópico percutáneo (derecho/izquierdo).

Suprarrenalectomía total: **0GT(2/3/4)4ZZ** Resección de glándula suprarrenal, abordaje endoscópico percutáneo (izquierda, derecha, bilateral).

Linfadenectomía: **07TD4ZZ** Resección de linfático, aórtico, abordaje endoscópico percutáneo, o bien **07BD4ZZ** Escisión de linfático, aórtico, abordaje endoscópico percutáneo.

2.5. Pieloplastias

Consiste en la reconstrucción de la unión pieloureteral (UPU), zona de unión entre pelvis renal y uréter. En CIE-10-ES Procedimientos la unión pieloureteral (UPU) no tiene entrada específica, pero el anexo de términos clave de localizaciones anatómicas nos indica que utilicemos “pelvis renal”. Las pieloplastias tienen el objetivo último de reparar la estenosis proximal del uréter que condiciona la dilatación de la pelvis renal. Existen dos grandes tipos de pieloplastias.

Pieloplastia desmembrada: su objetivo fundamental es trasponer o cambiar de localización la UPU. Para realizar la trasposición o cam-

bio de sitio, se extirpa parcialmente la UPU incluyendo la porción estenótica del uréter, y se anastomosan los extremos creando una nueva UPU pero en una nueva localización. Para que la boca del uréter tenga la superficie necesaria para la sutura en la anastomosis, se secciona en bisel y se le realiza una incisión lateral longitudinal para abrirlo y aumentar esa superficie; es lo que se denomina espatulación del uréter. La técnica por laparoscopia va sustituyendo al acceso clásico por lumbotomía. La indicación más frecuente es el denominado cruce vascular, consistente en la presencia de un vaso renal aberrante que en su trayecto se cruza con el uréter, lo desplaza hacia atrás y produce su obstrucción, lo que condiciona la dilatación de la pelvis e hidronefrosis. Como el vaso no puede extirparse porque dejaría áreas del riñón sin irrigación, es necesario cambiar la ubicación de la UPU para evitar el vaso aberrante. Resumiendo, se realiza una recolocación de la UPU con escisión. Según la Norma de Codificación 2018 si para realizar una REPOSICIÓN es necesario realizar una ESCISIÓN, ésta se considera parte de la reposición y no se codifica, basta codificar la REPOSICIÓN.

Codificación

Pieloplastia desmembrada laparoscópica

0TS(3/4)4ZZ Reposición de pelvis renal, abordaje endoscópico percutáneo (derecha/izquierda).

Pieloplastia desmembrada abierta

0TS(3/4)0ZZ Reposición de pelvis renal, abordaje abierto (derecha/izquierda).

Pieloplastia con colgajo: en este caso no se necesita recolocar ni trasponer nada, no se realiza escisión alguna. Se realiza una incisión longitudinal en el uréter estenosado que se continúa hacia la porción pélvica de la UPU. Finalmente se juega con el cierre de esas incisiones de modo que al volver al suturar los bordes parte de ellos se hagan en la incisión del uréter y así aumentar su calibre, resolviendo la estenosis. Según la trayectoria de las incisiones y cómo se hagan las suturas se diferencian dos técnicas, la denominada **V-Y de Foley**, que es la más frecuente, la

vertical intubada de Davis y la **espiral de Culp-DeWeerd**. En este tipo de pieloplastia el objetivo es reparar la estenosis, es decir, conseguir un mayor calibre del uréter, por lo que el tipo de procedimiento es DILATACIÓN, sin uso de dispositivo.

Codificación

Pieloplastia con colgajo laparoscópica

0T7(3/4)4ZZ Dilatación de pelvis renal, abordaje endoscópico percutáneo (derecha/izquierda).

Pieloplastia con colgajo abierta

0T7(3/4)0ZZ Dilatación de pelvis renal, abordaje abierto (derecha/izquierda).

2.6. Trasplante Renal

Consiste en implantar en el paciente un riñón vivo sano procedente de donante (vivo o cadáver) para sustituir la función renal. El nuevo implante se coloca en la fosa ilíaca en vez de en su posición original (trasplante heterotópico) por lo que no se extrae el riñón enfermo. Es una técnica compleja y laboriosa, pero a la hora de codificar se utiliza solamente un código porque todas las anastomosis necesarias (venosas, arteriales, ureterales) y catéteres utilizados se incluyen en el tipo de procedimiento TRASPLANTE. El valor del abordaje es ABIERTO y el del calificador en la séptima posición del código identifica la compatibilidad genética y será 0 Alogénico si el riñón procede de un donante con diferentes genes o 1 Singénico si donante y receptor comparten genes idénticos.

La extracción de un riñón en un donante vivo se codifica utilizando un solo código, el del tipo de procedimiento RESECCIÓN de riñón, que puede realizarse por lumbotomía y también por laparoscopia.

En ocasiones un riñón para implantar puede haber sido desechado inicialmente por inadecuado, pero a modo de segunda oportunidad es sometido a un proceso externo de perfusión para eliminar posibles productos de desecho y es evaluado de nuevo, considerándolo entonces apto y siendo finalmente trasplantado. Para identificar estos casos, si el

riñón ha sido trasplantado tras perfusión, existe un nuevo código en la edición 2018 en la sección 6 Terapias extracorpóreas.

Codificación

Trasplante renal

0TY(0/1)0Z0 Trasplante de riñón, alogénico, abordaje abierto (derecho/izquierdo).

0TY(0/1)0Z1 Trasplante de riñón, singénico, abordaje abierto (derecho/izquierdo).

Extracción renal para trasplante de donante vivo por lumbotomía

0TT(0/1)0ZZ Resección de riñón, abordaje abierto (derecho/izquierdo).

Extracción renal para trasplante de donante vivo por laparoscopia

0TT(0/1)4ZZ Resección de riñón, abordaje endoscópico percutáneo (derecho/izquierdo).

Perfusión de riñón trasplantado (previa)

6ABT0BZ Perfusión de órgano donante, en sistema urinario, única.

3. Catéteres ureterales

En general, el uso de un catéter ureteral puede estar indicado para permitir el drenaje de orina desde riñón a la vejiga o al exterior, para aumentar o mantener el diámetro del uréter, o también como complemento en el contexto de cirugías urinarias (como drenaje operatorio, como localizador o identificador de estructuras, como molde que asegure la buena cicatrización, etc.) o en pruebas de imagen diagnósticas como dispositivo para la introducción retrógrada de contrastes. Cuando forman parte de otra cirugía no se codifican, como el resto de drenajes quirúrgicos que forman parte del procedimiento. Tampoco se codifican cuando se usan en pruebas diagnósticas, excepto si al finalizar la prueba se decide en función del diagnóstico que permanezca en el paciente, lo que indica un objetivo determinado, y por tanto debe codificarse según sea éste. Cuando el catéter se hace residente, es decir que permanece semanas en el paciente se habla de catéteres residentes, tutores o stents ureterales. Normalmente a las 6 semanas de residencia debe ser sustituido.

Suelen estar hechos de polímeros biocompatibles y durables como silastic y poliuretano. Existen diferentes tipos según su uso y la forma que adoptan sus extremos. Los de punta redonda, en oliva, en bulbo o cónica suelen utilizarse para la aplicación de contrastes en el uréter y riñón al ocluir el orificio ureteral. Otros como el de punta en cola de cerdo (pigtail), en espiral, en J simple o doble J (ambas puntas) se dejan como residentes, y su configuración sirve para que no se desplacen. Su colocación se realiza por vía transuretral con la ayuda de un ureteroscopio (lo más frecuente), y a veces también se coloca de manera anterógrada con abordaje percutáneo, a modo de nefrostomía percutánea. Lo normal es que uno de los extremos se posicione en la unión pieloureteral (pelvis renal) y el otro en la vejiga o a veces en el exterior fijado a la piel del paciente y conectado a una bolsa colectora (en este caso su retirada se hace desde el exterior sin más).

3.1. Catéter ureteral para drenaje

En este caso el objetivo es permitir el flujo urinario desde el riñón hasta la vejiga, por lo que se codifica como DRENAJE CON DIS-

POSITIVO, y la localización anatómica será PELVIS RENAL. Es el uso más frecuente del catéter ureteral. Como ejemplo de estas situaciones están su uso en casos de hidronefrosis y de las litiasis urinarias. Suele implantarse con la ayuda del ureteroscopio por vía transuretral, por lo que el abordaje será ORIFICIO NATURAL ENDOSCÓPICO. Menos frecuente es colocarlo de manera anterógrada por abordaje PERCUTÁNEO. Para retirarlo también se utiliza el endoscopio, por lo que la codificación de su recambio no se considera CAMBIO y deberemos utilizar dos códigos, RETIRADA de dispositivo de drenaje de pelvis renal o uréter según sea el caso, abordaje ORIFICIO NATURAL ENDOSCÓPICO y DRENAJE de pelvis renal o uréter, CON DISPOSITIVO DE DRENAJE, abordaje ORIFICIO NATURAL ENDOSCÓPICO para la colocación del nuevo catéter.

Entre los diferentes tipos de catéteres ureterales, el más utilizado en la práctica diaria para asegurar el flujo urinario es el **catéter doble jota (DJ)**, llamado así por la forma de extremos, lo que sirve para su fijación.

Codificación

Colocación de doble J en paciente con hidronefrosis

0T9(3/4)80Z Drenaje en pelvis renal, con dispositivo de drenaje, abordaje orificio natural o artificial endoscópico (derecha/izquierda).

Recambio de doble J en paciente en tratamiento de litiasis renal

0TP580Z Retirada en riñón, de dispositivo de drenaje, abordaje orificio natural o artificial, endoscópico + **0T9(3/4)80Z** Drenaje en pelvis renal, con dispositivo de drenaje, abordaje orificio natural o artificial endoscópico (derecha/izquierda).

Recolocación de doble J implantado en paciente hidronefrótico

0TW580Z Revisión en riñón, de dispositivo de drenaje, abordaje orificio natural o artificial, endoscópico.

Retirada de doble J en paciente con litiasis piélica

0TP580Z Retirada en riñón, de dispositivo de drenaje, abordaje orificio natural o artificial, endoscópico.

3.2. Catéter ureteral para dilatación

Menos frecuentemente que su uso anterior, en ciertas circunstancias como estenosis intramurales del uréter o en pacientes con patología tumoral infiltrativa de cavidad pélvica y abdominal, se coloca un catéter o stent ureteral, sea doble jota o de otro tipo, con el fin de aumentar o mantener el calibre del uréter, con realización previa o no de una dilatación con balón o bujía. En estos casos suele identificarse claramente en la documentación clínica que el objetivo es dilatar o mantener abierto el uréter evitando su colapso. Si es así, el tipo de procedimientos adecuado para su codificación es DILATACIÓN CON DISPOSITIVO INTRALUMINAL.

Codificación

Colocación de catéter doble J por estenosis del uréter

0T7(6/7/8)8DZ Dilatación de uréter, con dispositivo intraluminal, abordaje orificio natural o artificial, endoscópico (derecho/izquierdo/bilateral).

Dilatación ureteral con balón y colocación de stent ureteral

0T7(6/7/8)8DZ Dilatación de uréter, con dispositivo intraluminal, abordaje orificio natural o artificial, endoscópico (derecho/izquierdo/bilateral).

Recambio de stent ureteral

0TP98DZ Retirada en uréter, de dispositivo intraluminal, abordaje orificio natural o artificial, endoscópico + **0T7(6/7/8)8DZ** Dilatación de uréter, con dispositivo intraluminal, abordaje orificio natural o artificial, endoscópico (derecho/izquierdo/bilateral).

Recolocación de stent ureteral

0TW98DZ Revisión en uréter, de dispositivo intraluminal, abordaje orificio natural o artificial, endoscópico.

Retirada de stent ureteral

0TP98DZ Retirada en uréter, de dispositivo intraluminal, abordaje orificio natural o artificial, endoscópico.

4. Procedimientos sobre la vejiga urinaria

4.1. Biopsia vesical

Es la toma de muestras del tejido vesical para su estudio anatomopatológico. Generalmente se realiza utilizando un cistoscopio por vía transuretral. Se codifica con el tipo de procedimiento ESCISIÓN con el valor de calificador X Diagnóstico. Hemos de recordar que si la muestra obtenida es un fluido y no un sólido se codifica como DRENAJE. Existen dos localizaciones anatómicas en las tablas relacionadas con la vejiga, VEJIGA Y CUELLO DE VEJIGA.

Codificación

Biopsia transuretral de vejiga

0TBB8ZX Escisión de vejiga, diagnóstica, abordaje orificio natural o artificial, endoscópico.

Biopsia abierta de vejiga

0TBB0ZX Escisión de vejiga, diagnóstica, abordaje abierto.

Biopsia transuretral de cuello de vejiga

0TBC8ZX Escisión de cuello de vejiga, diagnóstica, abordaje orificio natural o artificial, endoscópico.

Biopsia abierta de cuello de vejiga

0TBC0ZX Escisión de cuello de vejiga, diagnóstica, abordaje abierto.

4.2. Cistectomía parcial

Consiste en la extirpación parcial de la vejiga o de una lesión de la misma. En ambos casos codificaremos con el tipo de procedimiento ESCISIÓN. La técnica más frecuente es la resección transuretral (RTU) endoscópica. Según el diagnóstico o la localización de la lesión a extirpar puede indicarse su realización por abordaje abierto, generalmente por laparotomía media infraumbilical (LMIU) o por laparoscopia. Si la cistectomía parcial se focaliza en el cuello de la vejiga, siendo éste

totalmente extirpado, no hablamos de escisión de vejiga sino de RESECCIÓN de cuello de vejiga. Si se extirpa parte de la vejiga y el cuello vesical completo se necesita codificación múltiple, ESCISIÓN de vejiga más RESECCIÓN de cuello de vejiga.

Codificación

RTU de lesión vesical (tumor, pólipo, etc.)

0TBB8ZZ Escisión de vejiga, abordaje orificio natural o artificial, endoscópico.

Cistectomía parcial por LMIU

0TBB0ZZ Escisión de vejiga, abordaje abierto.

Cistectomía parcial laparoscópica

0TBB4ZZ Escisión de vejiga, abordaje endoscópico percutáneo.

4.3. Cistectomía simple

En este caso se realiza la resección total de la vejiga incluyendo el cuello, sin extraer ningún otro órgano. Tampoco se realiza linfadenectomía alguna. Se indica en casos muy seleccionados. Debe codificarse con el tipo de procedimiento RESECCIÓN con la localización anatómica VEJIGA, que también incluye la exéresis del cuello vesical. Las técnicas laparoscópicas se van imponiendo al clásico abordaje abierto por laparotomía. Toda cistectomía total, sea simple o radical, consta de dos pasos, uno primero dirigido a la exéresis de la vejiga y órganos vecinos (en caso de que sea radical) y un segundo paso dirigido a restaurar el tránsito urinario. Este segundo paso consiste en la construcción de una neovejiga o en algún tipo de derivación urinaria, que habrá que codificar aparte (consultar el apartado sobre neovejiga y derivaciones urinarias).

Codificación

Cistectomía simple por laparotomía

0TTB0ZZ Resección de vejiga, abordaje abierto.

Cistectomía simple laparoscópica

0TTB4ZZ Resección de vejiga, abordaje endoscópico percutáneo.

Cistectomía simple asistida por robot

0TTB4ZZ Resección de vejiga, abordaje endoscópico percutáneo + **8E0W4CZ** Otros procedimientos en región del tronco, procedimiento asistido robótico, abordaje endoscópico percutáneo.

4.4. Cistectomía radical

Es la técnica de elección en el tratamiento de tumores infiltrantes de la vejiga no metastásicos. La técnica se realiza por laparotomía y también por acceso laparoscópico. Implica normalmente la extirpación total de la vejiga incluyendo la grasa perivesical más linfadenectomía iliaca bilateral, normalmente cadenas completas, y como ya se comentó, se terminará bien con la creación de una neovejiga o realizando algún tipo de derivación urinaria que asegure la continuidad del flujo urinario. El resto del procedimiento es diferente en el hombre y la mujer, pero es necesario asegurarse siempre de los procedimientos que realmente se han realizado para codificarlos, y no conformarnos con el término cistectomía radical y hacer una codificación estándar incluyendo todo lo que teóricamente se hace sin confirmarlo.

- **En el hombre:** además se realiza una prostatectomía total con exéresis de las vesículas seminales. También se denomina cistoprostatectomía radical.

Codificación

Cistoprostatectomía radical por laparotomía

0TTB0ZZ Resección de vejiga, abordaje abierto + **0VT00ZZ** Resección de próstata, abordaje abierto + **0VT30ZZ** Resección de vesículas seminales, bilateral, abordaje abierto + **07TC0ZZ** Resección de linfático, pelvis, abordaje abierto.

Cistoprostatectomía radical por laparoscopia

0TTB4ZZ Resección de vejiga, abordaje endoscópico percutáneo +
0VT04ZZ Resección de próstata, abordaje endoscópico percutáneo +
0VT34ZZ Resección de vesículas seminales, bilateral, abordaje endoscópico percutáneo + **07TC4ZZ** Resección de linfático, pelvis, abordaje endoscópico percutáneo.

- **En la mujer:** se añade la exéresis total de la uretra y parcial de la vagina. Esta es la denominada exenteración pelviana anterior, clásicamente incluida en la cistectomía radical femenina. Pueden realizarse o no la extirpación del útero y ovarios. Cada vez es más frecuente la realización de una exenteración pelviana anterior modificada, consistente en preservar los dos tercios distales de la uretra cuando la reconstrucción urinaria prevista es la creación de una neovejiga (algo que era infrecuentes en las mujeres) y así poder conectarla con la uretra y respetar la vía urinaria.

Codificación

Cistectomía radical femenina por laparotomía

0TTB0ZZ Resección de vejiga, abordaje abierto + **0TTD0ZZ** Resección de uretra, abordaje abierto + **0UBG0ZZ** Escisión de vagina, abordaje abierto + **07TC0ZZ** Resección de linfático, pelvis, abordaje abierto.

Cistectomía radical femenina por laparoscopia

0TTB4ZZ Resección de vejiga, abordaje endoscópico percutáneo + **0TTD4ZZ** Resección de uretra, abordaje endoscópico percutáneo + **0UBG4ZZ** Escisión de vagina, abordaje endoscópico percutáneo + **07TC4ZZ** Resección de linfático, pelvis, abordaje endoscópico percutáneo.

Exenteración pelviana anterior modificada por laparotomía

0TTB0ZZ Resección de vejiga, abordaje abierto + **0TBD0ZZ** Escisión de uretra, abordaje abierto + **0UBG0ZZ** Escisión de vagina, abordaje abierto + **07TC0ZZ** Resección de linfático, pelvis, abordaje abierto.

Exenteración pelviana anterior modificada por laparoscopia

0TTB4ZZ Resección de vejiga, abordaje endoscópico percutáneo +

0TBD4ZZ Escisión de uretra, abordaje endoscópico percutáneo + **0UB-**

G4ZZ Escisión de vagina, abordaje endoscópico percutáneo + **07TC-**

4ZZ Resección de linfático, pelvis, abordaje endoscópico percutáneo.

4.5. Cistoplastia de ampliación

Consiste en ampliar el volumen o capacidad de la vejiga. Se indica cuando la vejiga falla en sus funciones de almacenamiento, continencia o vaciado, como en la cistitis intersticial, vejiga neurógena y en la retracción vesical inflamatoria. Existen dos técnicas básicas:

- **Enterocistoplastia de aumento:** se trata de ampliar la vejiga con un segmento intestinal, generalmente de íleon terminal (ileocistoplastia, que es lo más frecuente) o también de colon. Se secciona el segmento intestinal sin separarlo de su mesenterio y se realiza una anastomosis término terminal de la zona de la escisión. Se prepara una bolsa con el segmento intestinal, se secciona circunferencialmente la vejiga y se anastomosan ambas estructuras. El tipo de procedimiento a codificar es SUPLEMENTO de vejiga CON SUSTITUTO DE TEJIDO AUTÓLOGO. El abordaje más común es por laparotomía. Como el injerto utilizado se obtiene en el mismo campo quirúrgico sin necesidad de realizar otra incisión, aplicando la norma 2018 no es necesario añadir el código de su obtención.

Codificación

Ileocistoplastia de aumento

0TUB07Z Suplemento en vejiga, con sustituto de tejido autólogo, abordaje abierto.

- **Miomectomía del detrusor:** es más simple que la anterior y no utiliza ningún añadido. Consiste en separar por disección las diferentes capas musculares de la vejiga en un porcentaje que la debilite lo suficiente como para que se produzca una herniación de la mucosa vesical y se forme un divertículo, lo que aumenta la capacidad vesical.

También es denominada auto-ampliación vesical. Se codifica como DILATACIÓN. Se lleva a cabo por laparotomía o laparoscopia.

Codificación

Auto-ampliación vesical por laparotomía

0T7B0ZZ Dilatación de vejiga, abordaje abierto.

Auto-ampliación vesical por laparoscopia

0T7B4ZZ Dilatación de vejiga, abordaje endoscópico percutáneo.

5. Neovejiga y derivaciones urinarias

La exéresis total de la vejiga exige que de una u otra manera se asegure la continuidad del flujo urinario en el paciente intervenido. Esto se consigue con diversas técnicas quirúrgicas, denominadas Derivaciones Urinarias. Con fines didácticos mostramos una de las posibles clasificaciones:

- Derivaciones urinarias continentales.
 - Ortotópicas: Ureteroileouretrostomía.
 - Heterotópicas.
 - Mucocutáneas: Urostomía continente.
 - Digestivas: Ureterosigmoidostomía

- Derivaciones urinarias no continentales:
 - Estoma con tubo ileal: Ureteroileostomía de Bricker.
 - Estoma directo:
 - Ureterostomía cutánea.
 - Vesicostomía cutánea.
 - Uretrostomía perineal.
 - Con sonda o catéter a piel:
 - Nefrostomía
 - Pielostomía
 - Cistostomía

5.1. Ureteroileouretrostomía

Se conserva totalmente la vía urinaria, evacuándose la orina por la uretra. La intervención consiste en crear una nueva vejiga (neovejiga) verdadera, que ocupa el mismo lugar que la original (ortotópica), a partir de un asa de íleon. Se secciona el íleon y se obtiene el segmento elegido, que se mantiene unido a su mesenterio, y se restaura la continuidad intestinal mediante una anastomosis T/T. El segmento intestinal se convierte en una especie de bolsa a la que se conectan los uréteres y la uretra. Se codifica con el tipo de procedimiento SUSTITUCIÓN de vejiga CON SUSTITUTO DE TEJIDO AUTÓLOGO. Como el intestino

utilizado como sustituto se consigue en el mismo campo operatorio no hay que codificar su obtención. El acceso puede ser por laparotomía o laparoscopia. Entre las diferentes técnicas las más conocidas son las de **Hautmann** (neovejiga con forma de W) y de **Studer** (neovejiga esférica).

Codificación

Sustitución vesical ortotópica tipo Studer por laparotomía

0TRB07Z Sustitución de vejiga, con sustituto de tejido autólogo, abordaje abierto.

Sustitución vesical ortotópica tipo Hautmann por laparoscopia

0TRB47Z Sustitución de vejiga, con sustituto de tejido autólogo, abordaje endoscópico percutáneo.

5.2. Urostomía continente

No se conserva totalmente la vía urinaria. La orina no se evacúa directamente, sino que se realiza desde una bolsa de almacenamiento interna a través de un estoma (derivación mucocutánea) mediante sondaje. A grandes rasgos consiste en la creación de una falsa neovejiga, a modo de bolsa, a partir de un segmento de íleon terminal o colon ascendente. Su obtención se realiza de manera similar a la sustitución ortotópica. Los uréteres son conectados a la bolsa, y la bolsa no se conecta a la uretra, sino que se aboca a la piel conformando un estoma, por el que introduce un catéter o sonda cuando es necesaria su evacuación. En definitiva, es como si se creara una bolsa colectora interna, en vez de estar conectada al estoma desde el exterior del paciente. Como en el caso anterior tampoco se codifica la obtención del injerto al obtenerse en el mismo campo quirúrgico. Se hace abierta y también laparoscópica. Las técnicas más indicadas son la **bolsa de Kock**, que utiliza íleon terminal para formar una bolsa en forma de W para crear una válvula de entrada y otra de salida, y la **bolsa de Indiana**, cuya bolsa es esférica obtenida de colon ascendente, intentando conservar la válvula ileocecal para utilizarla como válvula de salida en el estoma.

Su codificación necesita dos códigos, SUSTITUCIÓN de vejiga con SUSTITUTO DE TEJIDO AUTÓLOGO para la creación de la falsa vejiga, y otro para la derivación de los uréteres a la piel a través de la bolsa intestinal, que sería DERIVACIÓN de uréter bilateral con el valor de calificador en el séptimo dígito COLOCUTÁNEO o ILEOCUTÁNEO según sea el caso.

Codificación

Sustitución vesical con bolsa de Indiana por laparotomía

0TRB07Z Sustitución de vejiga, con sustituto de tejido autólogo, abordaje abierto + **0T180Z9** Derivación de uréteres, bilateral a colocutáneo, abordaje abierto.

Sustitución vesical con bolsa de Kock por laparoscopia

0TRB47Z Sustitución de vejiga, con sustituto de tejido autólogo, abordaje endoscópico percutáneo + **0T184ZC** Derivación de uréteres, bilateral a ileocutáneo, abordaje endoscópico percutáneo.

5.3. Ureterosigmoidostomía

No se conserva la vía urinaria, no se crea ninguna neovejiga. Los uréteres se conectan al colon sigmoide, bien directamente o realizando un pequeño reservorio, evacuándose la orina por la vía digestiva junto con las heces. Se mejora la técnica destubularizando la porción del sigmoide donde se implantan los uréteres, para disminuir presiones y evitar el reflujo. Se codifica con el tipo de procedimiento DERIVACIÓN de uréter bilateral con el calificador COLON. Técnicas frecuentes de Ureterosigmoidostomía son las de **Mainz II** y de **Coffeys**.

Codificación

Ureterosigmoidostomía por laparotomía

0T180Z8 Derivación de uréteres, bilateral a colon, abordaje abierto.

Ureterosigmoidostomía por laparoscopia

0T184Z8 Derivación de uréteres, bilateral a colon, abordaje endoscópico percutáneo.

5.4. Ureteroileostomía cutánea de Bricker

No se conserva la vía urinaria, no hay neovejiga y la orina se evacúa a través de un estoma cutáneo conforme se va produciendo. La técnica consiste en abocar hacia el exterior los uréteres interponiendo un segmento o tubo de íleon terminal. De manera similar a las anteriores, se obtiene un segmento intestinal (20-25 cm) que se mantiene unido a su mesenterio, y se restaura la continuidad intestinal. El tubo se aboca a la piel creando un estoma. Los uréteres se conectan a la porción proximal del segmento de íleon.

Se codifica con el tipo de procedimiento DERIVACIÓN de uréter bilateral SIN DISPOSITIVO y el valor de calificador ILEOCUTÁNEO. Se realiza por laparotomía o laparoscopia. No se codifica la obtención del tubo ileal que se realiza en el mismo sitio operatorio.

Codificación

Ureteroileostomía cutánea de Bricker por laparotomía

0T180ZC Derivación de uréteres, bilateral a ileocutáneo, abordaje abierto.

Ureteroileostomía cutánea de Bricker laparoscópica

0T184ZC Derivación de uréteres, bilateral a ileocutáneo, abordaje endoscópico percutáneo.

5.5. Derivaciones con estoma directo

Estas técnicas de derivación abocan directamente el sistema urinario a la piel. No se respeta la vía urinaria y la orina se evacúa directamente sin almacenamiento previo (no continentes) necesitándose una bolsa colectora.

- **Ureterostomía cutánea:** los uréteres se derivan a la piel a través de la pared abdominal conformando un estoma. Es una técnica rápida y sencilla. Su principal problema es el alto índice de estenosis del estoma. Se codifica como DERIVACIÓN de uréter con el calificador CUTÁNEO.

Codificación

Ureterostomía cutánea laparotómica

0T1(6/7/8)0ZD Derivación de uréter, a cutáneo, abordaje abierto (derecho/izquierdo/bilateral).

Ureterostomía cutánea laparoscópica

0T1(6/7/8)4ZD Derivación de uréteres, a cutáneo, abordaje endoscópico percutáneo (derecho/izquierdo/bilateral).

- **Vesicostomía cutánea:** es una técnica de derivación indicada en pacientes con dilatación del tracto urinario superior secundaria a patología vesical o infravesical. Consiste en abocar a la piel la vejiga, mediante la confección de un DOBLE colgajo en forma de U, uno cutáneo y otro vesical que se unen. La técnica original fue descrita en 1960 por Lapidés. Su realización suele ser abierta. Se codifica como DERIVACIÓN de vejiga urinaria y el calificador CUTÁNEO.

Codificación

0T1B0ZD Derivación de vejiga a cutáneo, abordaje abierto.

- **Uretróstomía perineal:** consiste en crear una salida de la vejiga a través del periné, utilizando la uretra posterior. Está indicada en el tratamiento de estenosis complejas de la uretra bulbar y peneana. Se denomina también meato perineal o perineo-escrotal. Teóricamente su codificación sería derivación de uretra a piel, pero la tabla de derivación de CIE-10-ES Procedimientos no presenta la localización anatómica uretra. Codificaremos con el tipo de procedimiento más parecido, que es REPOSICIÓN de uretra con abordaje ABIERTO.

Codificación

0TSD0ZZ Reposición de uretra, abordaje abierto.

5.6. Derivaciones con sonda o catéter a piel

Aunque están clasificadas como derivaciones urinarias, su objetivo fundamental es evacuar la orina, generalmente de manera temporal, y no buscar una ruta alternativa al flujo urinario, para lo que se suele utilizar alguna de las técnicas ya descritas. Por eso, debemos codificar con el tipo de procedimiento DRENAJE CON DISPOSITIVO.

- **Nefrostomía percutánea (NPC):** consiste en colocar de manera percutánea un catéter en el riñón con el objetivo de conseguir su drenaje. Generalmente el catéter se coloca con la ayuda de técnicas por imagen (ecografía) aunque también se realiza por punción directa. Suele introducirse por el polo renal inferior a través de algún cáliz dilatado para posicionar su extremo en la pelvis renal. Otro término para su denominación es el de **pielostomía percutánea**. En ocasiones el catéter puede situarse a nivel del sistema excretor renal en vez de en pelvis renal. Una vez comprobado su correcto posicionamiento, normalmente por radioscopia, se fija a la piel y se conecta a una bolsa colectora. Se indica de urgencia en casos de uropatía obstructiva con empeoramiento agudo de la función renal y en sepsis urinaria de origen obstructivo. El tipo de procedimiento para su colocación es DRENAJE CON DISPOSITIVO de PELVIS RENAL, y si se coloca en los cálices renales la localización anatómica será RIÑÓN, ya que para el término cáliz renal la clasificación indica que se utilice riñón como localización anatómica. El recambio del catéter, si es por otro igual o similar, en la técnica no se realiza ninguna nueva incisión o perforación, se retira desde el exterior y se utiliza el mismo orificio ya creado para colocar el nuevo catéter o sonda, se codifica como CAMBIO DE DISPOSITIVO DE DRENAJE ya que cumple con su definición, con localización anatómica RIÑÓN tanto si el extremo está en pelvis renal o en riñón. Si para colocar el nuevo catéter se realiza otra punción o perforación ya no es cambio sino que debemos utilizar dos códigos, uno de RETIRADA DE DISPOSITIVO DE DRENAJE también con localización anatómica RIÑÓN con el valor de abordaje que corresponda y otro para su colocación, que será el de su objetivo, es decir, el código de DRENAJE CON DISPOSITIVO DE DRENAJE con su correspondiente abordaje, y localización anatómica de PELVIS RENAL, la más frecuente, o RIÑÓN. También puede apare-

cer el término de nefrostomía percutánea en otro tipo de técnicas que la utilizan como vía acceso (extracción de cálculos, colocación de un catéter ureteral vía anterógrada, etc.) En estos casos se codificará con el tipo de procedimiento que corresponda al objetivo perseguido.

Codificación

Nefrostomía/pielostomía percutánea

Catéter en pelvis renal

0T9(3/4)30Z Drenaje en pelvis renal con dispositivo de drenaje, abordaje percutáneo (derecha/izquierda).

Catéter en cáliz renal

0T9(0/1)30Z Drenaje en riñón con dispositivo de drenaje, abordaje percutáneo (derecho/izquierdo).

Sustitución simple de catéter de nefrostomía/pielostomía percutánea

Catéter en pelvis renal

0T25X0Z Cambio en riñón, de dispositivo de drenaje, abordaje externo.

Catéter en cáliz renal

0T25X0Z Cambio en riñón, de dispositivo de drenaje, abordaje externo.

Sustitución de catéter de nefrostomía/pielostomía con nueva punción para su colocación

Catéter en pelvis renal

0TP5X0Z Retirada en riñón, de dispositivo de drenaje, abordaje externo + **0T9(3/4)30Z** Drenaje en pelvis renal con dispositivo de drenaje, abordaje percutáneo (derecha/izquierda).

Catéter en cáliz renal

0TP5X0Z Retirada en riñón, de dispositivo de drenaje, abordaje externo + **0T9(0/1)30Z** Drenaje en riñón con dispositivo de drenaje, abordaje percutáneo (derecho/izquierdo).

- **Cistostomía suprapúbica:** consiste en la colocación de un catéter suprapúbico en la vejiga para drenaje. Puede realizarse a cielo abierto con una mínima incisión de la pared abdominal y de la vejiga sobre la que se sutura y fija la sonda, o bien, como alternativa a la técnica clásica abierta realizarla con abordaje percutáneo, técnica también denominada como **talla vesical**.

Codificación

Cistostomía suprapúbica clásica

0T9B00Z Drenaje en vejiga, con dispositivo de drenaje, abordaje abierto.

Cistostomía suprapúbica percutánea o talla vesical

0T9B30Z Drenaje en vejiga, con dispositivo de drenaje, abordaje percutáneo.

5.7. Otros procedimientos vesicales

Terapia intravesical en el cáncer de vejiga

Cuando un tumor vesical es mínimamente invasivo o no lo es, es decir no crece infiltrando el espesor de la pared vesical sino que lo hace en todo caso hacia el interior de la vejiga, una vez extirpado, normalmente por vía transuretral, es efectivo en etapas tempranas complementar el tratamiento con la instilación local de ciertas sustancias que actúan en contra de las células tumorales. Existen básicamente dos tipos de terapias locales o de instilaciones vesicales en el tratamiento de estos tipos de cánceres de vejiga:

- **Instilaciones del bacilo de Calmette-Guérin (BCG):** el BCG es la forma atenuada del bacilo *Mycobacterium bovis*, que comparte antigenemia con el bacilo de la tuberculosis por lo que se ha utilizado como vacuna de la misma. Su instilación intravesical tiene un carácter inmunoterápico antineoplásico, pues la presencia del BCG provoca una especie de “llamada” de las células del sistema inmunitario hacia la vejiga donde son activadas por el bacilo, de manera que actuarán contra las posibles

células cancerígenas presentes. Se administra transuretralmente con el uso de un catéter que se retira tras su administración. La terapia se aplica ambulatoriamente en varias sesiones, una por semana. Se codifica en la sección 3 de Administración como INTRODUCCIÓN de antineoplásico. La Clasificación ATC de Medicamentos incluye a la vacuna BCG (L03AX03) en el grupo farmacoterapéutico L de agentes antineoplásicos e inmunomoduladores.

Codificación

Instilación vesical de BCG

3E0K705 Introducción en tracto genitourinario de antineoplásico, otro antineoplásico, abordaje orificio natural o artificial.

- **Instilación vesical de antineoplásico:** La mitomicina es el utilizado más frecuentemente en la quimioterapia intravesical. Su uso local evita muchos de los efectos secundarios que pueden ocurrir con la quimioterapia parenteral. El tratamiento parece tener mejores resultados cuando se combina con el calentamiento interior de la vejiga, lo que se denomina terapia electromotriz con mitomicina.

Codificación

Quimioterapia intravesical

3E0K705 Introducción en tracto genitourinario de antineoplásico, otro antineoplásico, abordaje orificio natural o artificial.

Sondaje vesical: es una de las técnicas más habituales en la práctica hospitalaria diaria. La sonda o catéter, también denominados como uretrales, se introduce a través de la uretra y se posiciona su extremo distal en la vejiga. Existe gran variedad de sondas, pero podemos diferenciar dos grandes grupos principales, las llamadas sondas de autorretención, porque para evitar su salida de la vejiga tienen en su extremo un balón (sonda tipo **Foley**) o una pestaña (sonda de **Malecot**, sonda de **Pezzer**) y normalmente se dejan colocadas cierto tiempo, y los denominados catéteres rectos que carecen de estos sistemas de retención, como el **catéter de Robinson**. El objetivo fundamental del sondaje vesical o uretral es permitir el vaciado de orina de

la vejiga, por lo que codificaremos con el tipo de procedimiento DRENAJE de vejiga urinaria, con el tipo de abordaje ORIFICIO NATURAL O ARTIFICIAL. Si una vez finalizada la evacuación vesical la sonda permanece en el paciente el valor de dispositivo o 6º dígito del código será 0 Con dispositivo. En cambio, si se retira y no se deja en la vejiga el valor será Z Sin dispositivo (Norma de procedimientos B6.1a). Cuando la sonda vesical o uretral se utiliza en el marco de una intervención quirúrgica, como un drenaje más, o como método para vigilar la diuresis posquirúrgica, debe considerarse como parte de la intervención y no se codifica ni su colocación ni su retirada (Norma de procedimientos B6.1b).

Codificación

Sondaje vesical, se deja sonda Foley permanente

0T9B70Z Drenaje en vejiga, con dispositivo de drenaje, abordaje orificio natural o artificial.

Sondaje vesical con catéter de Robinson que se retira

0T9B7ZZ Drenaje en vejiga, abordaje orificio natural o artificial.

Colocación de sonda Foley de tres vías para lavado vesical

0T9B70Z Drenaje en vejiga, con dispositivo de drenaje, abordaje orificio natural o artificial + **3E1K78Z** Irrigación de tracto genitourinario, con sustancia de irrigación, abordaje orificio natural o artificial.

Sustitución de sonda vesical

0T2BX0Z Cambio en vejiga, de dispositivo de drenaje, abordaje externo.

Retirada de sonda uretral de Pezzer

0TPBX0Z Retirada en vejiga, de dispositivo de drenaje, abordaje externo.

Lavado de sonda vesical permanente

3C1ZX8Z Irrigación de dispositivo permanente con sustancia de irrigación, abordaje externo.

6. Tratamiento de cálculos urinarios

Un cálculo o litiasis puede localizarse en cualquier punto de la vía urinaria, en el propio parénquima renal (parenquimatosos), cálices, uréter, vejiga y uretra. Su tratamiento consiste básicamente en romperlo para que sus pequeños fragmentos sean expulsados por la orina, lo que codificaremos con el tipo de procedimiento FRAGMENTACIÓN, o bien en extraerlo con o sin fragmentación previa, codificándose entonces como EXTIRPACIÓN (si se fragmenta y se extrae sólo se codifica EXTIRPACIÓN). El término o sufijo LITECTOMÍA y LITOTOMÍA significan extirpación del cálculo (con o sin fragmentación previa), y LITOTRICIA destrucción o fragmentación del mismo. Las técnicas más frecuentes de acceder al cálculo son la extracorpórea, endoscópica, abierta y endoscópica percutánea. Su indicación dependerá de la localización de la litiasis, su tamaño, su composición y de la presencia o no de otras patologías. Entre las técnicas frecuentes están las siguientes.

6.1. Litotricia extracorpórea por ondas de choque

Conocida como LEOC y también como ESWL por sus siglas en inglés (Extracorporeal Shock Wave Lithotripsy). Su objetivo es romper el cálculo para que se pulverice y sea expulsado a través de la orina, por lo que se codifica con el tipo de procedimiento FRAGMENTACIÓN con tipo de abordaje EXTERNO. Para su realización se utilizan equipos que desde el exterior dirigen ondas de choque de alta energía de origen acústico sobre la litiasis previamente localizada mediante rayos X o ecografía. Para evitar calentamientos tisulares indeseables las ondas son transmitidas a través del agua. Equipos más antiguos utilizaban una bañera donde se sumergía el paciente para recibir el tratamiento. Los actuales utilizan una mesa de exploración con un cojín relleno de agua.

Codificación

LEOC de litiasis pielorrenal

0TF(3/4)XZZ Fragmentación en pelvis renal, abordaje externo (derecha/izquierda).

ESWL de cálculo ureteral

0TF(6/7)XZZ Fragmentación en uréter, abordaje externo (derecho/izquierdo).

Litotricia extracorpórea ultrasónica de litiasis de cuello vesical

0TFCXZZ Fragmentación en cuello de vejiga, abordaje externo.

6.2. Litotricia y litotomía endoscópicas

También llamadas técnicas endourológicas o intracorpóreas. Se utiliza un endoscopio, ureterorenoscopio o cistoscopio para acceder al cálculo por vía transuretral. La litotricia tiene el objetivo de romper el cálculo. Actualmente ya no se suelen utilizar los clásicos litotritores (especie de tenazas que comprimen el cálculo hasta romperlo) que han sido sustituidos por técnicas que aplican sobre el cálculo diferentes fuentes de energía. Las más utilizadas son:

- **Energía cinética:** generada por aire comprimido. Una especie de varilla introducida por el endoscopio aplica al cálculo un efecto similar al de un martillo neumático (Lithoclast).
- **Ultrasonidos:** generados por la vibración de una sonda de acero aplicada a la litiasis (Litotriptor).
- **Láser Holmium-YAG:** una fibra láser se aplica sobre el cálculo generando en su superficie un efecto de termo-vaporización.

Si el objetivo es sólo romper el cálculo, se codifica como FRAGMENTACIÓN (el parénquima renal no tiene entrada de localización anatómica para la fragmentación, pues ésta no está indicada para cálculos aquí alojados) con abordaje ORIFICIO NATURAL O ARTIFICIAL ENDOSCÓPICO. Si el procedimiento tiene como objetivo extraer el cálculo, se puede hacer de dos maneras, con litotricia endoscópica previa y posterior extracción, es decir, rotura del cálculo y recogida de los fragmentos con la ayuda de un asa o una cestilla especial, o bien extracción directa del cálculo sin litotricia previa, es decir, sin romperlo, se extrae directamente con unas pinzas, con o sin la ayuda de cestillas.

En cualquiera de ambos casos codificaremos como EXTIRPACIÓN con el tipo de abordaje ORIFICIO NATURAL O ARTIFICIAL ENDOSCÓPICO.

Codificación

Pielolitotricia ultrasónica por ureterorenoscopia

0TF(3/4)8ZZ Fragmentación en pelvis renal, abordaje orificio natural o artificial, endoscópico (derecha/izquierda).

Pielolitotomía por ureterorenoscopia

0TC(3/4)8ZZ Extirpación en pelvis renal, abordaje orificio natural o artificial, endoscópico (derecha/izquierda).

Pielolitotomía ultrasónica por ureterorenoscopia

0TC(3/4)8ZZ Extirpación en pelvis renal, abordaje orificio natural o artificial, endoscópico (derecha/izquierda).

Litotricia ureteral endoscópica ultrasónica

0TF(6/7)8ZZ Fragmentación en uréter, abordaje orificio natural o artificial, endoscópico (derecho/izquierdo).

Litotomía ureteral ureteroscópica

0TC(6/7)8ZZ Extirpación en uréter, abordaje orificio natural o artificial, endoscópico (derecho/izquierdo).

Ureterolitotomía ureteroscópica con láser

0TC(6/7)8ZZ Extirpación en uréter, abordaje orificio natural o artificial, endoscópico (derecho/izquierdo).

Cistolitotricia con láser endoscópica

0TFB8ZZ Fragmentación en vejiga, abordaje orificio natural o artificial, endoscópico.

Cistolitotomía vesical endoscópica

0TCB8ZZ Extirpación en vejiga, abordaje orificio natural o artificial, endoscópico.

Cistolitotomía vesical endoscópica con láser

0TCB8ZZ Extirpación en vejiga, abordaje orificio natural o artificial, endoscópico.

Uretrolitotricia ultrasónica endoscópica

0TFD8ZZ Fragmentación en uretra, abordaje orificio natural o artificial, endoscópico.

Uretrolitotomía endoscópica

0TCD8ZZ Extirpación en uretra, abordaje orificio natural o artificial, endoscópico.

Uretrolitotomía ultrasónica endoscópica

0TCD8ZZ Extirpación en uretra, abordaje orificio natural o artificial, endoscópico.

6.3. Otras litotomías

Estas técnicas se realizan con menos frecuencia que las anteriores. Se indican cuando no es posible una técnica extracorpórea o endoscópica, o han fallado, se va a realizar una cirugía concomitante, o bien coexiste otra patología con la litiasis.

- **Litotomías abiertas:** la extracción del cálculo se realizan a través de incisiones lumbares o abdominales. Se codifican como EXTIRPACIÓN con abordaje ABIERTO. Según la localización de la litiasis que se extrae diferenciamos:
 - **Nefrolitotomía anatómica:** se indica en cálculos coraliformes con otras patologías de las vías urinarias altas, en obesidad mórbida y en grandes litiasis caliciales. Se trata de extraer el cálculo directamente de los cálices renales (a veces también de la pelvis si son encontrados durante la intervención). Se aborda el parénquima renal mediante lumbotomía, se realiza una nefrotomía y localizado el cálculo por palpación, se procede a la apertura de los infundíbulos caliciales afectados. Los cálculos se extraen con unas pinzas sin

fragmentación previa. Se codifica como EXTIRPACIÓN con tipo de abordaje ABIERTO.

Codificación

0TC(0/1)0ZZ Extirpación en riñón, abordaje abierto (derecho/izquierdo).

- **Pielolitomía:** similar a la nefrolitotomía. Mediante una incisión abierta (transcostal o lumbotomía) se incide la pelvis renal y se extraen los cálculos con unas pinzas.

Codificación

0TC(3/4)0ZZ Extirpación en pelvis renal, abordaje abierto (derecha/izquierda).

- **Ureterolitomía:** mediante diferentes tipos de incisiones, según el tramo ureteral afectado, se identifica el uréter, se localiza la litiasis por palpación suave, se inmoviliza externamente y se incide el uréter para extraer el cálculo.

Codificación

0TC(6/7)0ZZ Extirpación en uréter, abordaje abierto (derecho/izquierdo).

- **Cistolitotomía abierta:** con mínimas indicaciones, se realiza una incisión horizontal suprapúbica para exponer la vejiga urinaria, abrirla y extraer el cálculo.

Codificación

0TCB0ZZ Extirpación en vejiga, abordaje abierto.

- **Litotomías endoscópicas percutáneas:** consiste en fragmentar y extraer el cálculo. Las técnicas suelen denominarse como percutáneas pero la frag-

mentación y extracción del cálculo se realiza bajo visión directa a través de un endoscopio, por lo que deben codificarse con el tipo de procedimiento **EXTIRPACIÓN** con abordaje **ENDOSCÓPICO PERCUTÁNEO**. En aquellos casos, infrecuentes, en los que no se utilice un nefroscopio, como es el ejemplo presentado en la norma de procedimientos B5.4 del Manual de Codificación, se codificará con el abordaje **PERCUTÁNEO**. Para evitar confusiones de codificación, sólo incluimos la codificación de la técnica tal como se describe en diferentes textos quirúrgicos.

- **Nefrolitotomía percutánea:** tras una punción con aguja y guía para asegurar la localización, se realiza una nefrostomía percutánea por la que se introduce una vaina dilatadora con balón. Retirado el balón por la vaina se inserta un nefroscopio por el que introducen los instrumentos de trabajo para fragmentar y extraer los cálculos de los cálices renales.

Codificación

0TC(0/1)4ZZ Extirpación en riñón, abordaje endoscópico percutáneo (derecho/izquierdo).

- **Pielolitotomía percutánea:** se realiza igual que la anterior, sobre cálculos alojados en la pelvis renal.

Codificación

0TC(3/4)4ZZ Extirpación en pelvis renal, abordaje endoscópico percutáneo (derecha/izquierda).

- **Cistolitotomía percutánea:** la extracción del cálculo se realiza de manera percutánea, bajo visión cistoscópica, por lo que hay que añadir un código de inspección endoscópica. Tiene muy pocas indicaciones.

Codificación

0TCB3ZZ Extirpación en vejiga, abordaje percutáneo + **0TJB8ZZ** Inspección de vejiga, abordaje orificio natural o artificial, endoscópico.

7. Procedimientos sobre la próstata

7.1. Biopsia de próstata

La obtención de tejido prostático para su estudio patológico se codifica como ESCISIÓN con el valor de calificador DIAGNÓSTICO. Las técnicas más frecuentes son tres, la transrectal, transuretral y perineal.

- **Biopsia transrectal de próstata:** es la técnica más común. Se realiza a través del recto, con la ayuda de una sonda ecográfica. Con una aguja o pistola de biopsia se toman diferentes muestras de la próstata, entre 10 y 18. Aunque se realiza por vía rectal, la aguja atraviesa la mucosa intestinal para poder alcanzar la próstata, por lo que el tipo de abordaje es PERCUTÁNEO.

Codificación

Biopsia transrectal de próstata

0VB03ZX Escisión de próstata, diagnóstica, abordaje percutáneo.

- **Biopsia transuretral de próstata:** se realiza con un cistoscopio por vía transuretral.

Codificación

Biopsia transuretral de próstata

0VB08ZX Escisión de próstata, diagnóstica, abordaje orificio natural o artificial, endoscópico.

- **Biopsia perineal de próstata:** se realiza una mínima incisión en la piel del perineo por la que se introduce una aguja hasta el tejido prostático.

Codificación

Biopsia perineal de próstata

0VB03ZX Escisión de próstata, diagnóstica, abordaje percutáneo.

7.2. Vaporización y termocoagulación de próstata

Todas estas técnicas tienen en común la utilización de una fuente de energía para destruir el tejido prostático; no se reseca ni se extrae. El tipo de procedimiento a codificar es **DESTRUCCIÓN** ya que se actúa sobre una estructura anatómica, con el tipo de abordaje **ORIFICIO NATURAL O ARTIFICIAL ENDOSCÓPICO**.

- **Electrovaporización prostática:** se utiliza un resectoscopio especial por vía transuretral, que en vez de cortar el tejido, mediante un electrodo aplica alta energía eléctrica provocando la electrovaporización celular y su destrucción.
- **Tratamiento con láser:** también por acceso transuretral, y generalmente con visión directa, es decir con el uso de un cistoscopio, se aplica una fibra láser para destruir el tejido prostático, con o sin contacto directo. Los tipos más utilizados son:
 - Láser KTP de alta energía: se utiliza un cistoscopio y aplica el principio de vaporización.
 - Tratamiento térmico con láser intersticial (TTLI): se basa en el principio de la coagulación. Se consigue la ablación térmica del tejido prostático sin existir vaporización ni resección. En la literatura existen otras formas de denominar a este procedimiento, como láser intersticial (CLI), tratamiento térmico intersticial (TTI), tratamiento con láser intersticial (TLI), tratamiento térmico inducido con láser (TTIL) y tratamiento intersticial realizado con láser (TIRL).
 - Láser de diodo: se basa en el principio de vaporización.

Codificación

0V508ZZ Destrucción de próstata, abordaje orificio natural o artificial, endoscópico.

7.3. Prostatectomía parcial

La extirpación parcial de la próstata está indicada básicamente en el tratamiento de la hiperplasia benigna de próstata (HBP) con el objetivo de mejorar su componente obstructivo. Se trata de resecar parte de la próstata que está agrandada, respetando la cápsula prostática que no se extirpa. Los abordajes más usuales son el transuretral y el abierto. El tipo de procedimiento es ESCISIÓN.

- **Resección transuretral de próstata (RTUP):** es la técnica estándar para el tratamiento de la HBP. Se realiza por vía transuretral con la ayuda de un endoscopio especial denominado resectoscopio.

Codificación

Resección transuretral de próstata

0VB08ZZ Escisión de próstata, abordaje orificio natural o artificial, endoscópico.

- **Enucleación de próstata con láser Holmio (HoLEP) o láser verde:** en vez de utilizar un resectoscopio, lo que se introduce por el cistoscopio es una fibra láser que no destruye el tejido, sino que lo recesa y corta. Luego los trozos resultantes se pasan a la vejiga, se trocean si es necesario, y se extraen para su estudio. Tiene la ventaja de su poder hemostático y de poder utilizar la vía transuretral en próstatas grandes. Por sus siglas en inglés también se denomina como HoLRP (Holmium Laser Resection of the Prostate).

Codificación

Enucleación de próstata con láser Holmium (HoLEP)

0VB08ZZ Escisión de próstata, abordaje orificio natural o artificial, endoscópico.

- **Adenomectomía prostática abierta:** aunque suelen denominarse como prostatectomías, no se extrae la próstata en su totalidad, sino que consisten en la enucleación de un adenoma de próstata, dejan-

do la cápsula prostática. Básicamente son tres las técnicas abiertas más utilizadas, y se codifican igual, como ESCISIÓN de próstata con abordaje ABIERTO, aunque se diferencian en cómo se acceda a la próstata.

- **Prostatectomía retropúbica:** se trata de exponer la cápsula prostática para enuclea el adenoma sin abrir la vejiga. Se realiza una laparotomía media infraumbilical o incisión de Pfannenstiel. También denominada como **técnica de Millin**.
- **Prostatectomía suprapúbica:** se realiza una incisión suprapúbica y se accede a la próstata abriendo la vejiga por su cara anterior para enuclea el adenoma. También se conoce como **prostatectomía transvesical**.
- **Prostatectomía perineal simple:** en este caso se accede al adenoma prostático por una incisión perineal en forma de U invertida.

Codificación

Adenomectomía prostática (retropúbica, suprapúbica, perineal)
0VB00ZZ Escisión de próstata, abordaje abierto.

- **Trígono-cérvico-prostatotomía (TCP):** No se trata de una escisión de la próstata, sino una incisión. La incluimos en este apartado porque es actualmente una alternativa eficaz a las técnicas anteriores en el tratamiento de la HBP, aunque limitada a indicaciones muy precisas, próstatas pequeñas y uretras cortas. También es denominada como miocapsulotomía, incisión endoscópica de cuello vesical o prostatotomía. Mejora sustancialmente la clínica miccional, es fácil de realizar y presenta menos morbilidad. Consiste en hacer una o dos incisiones prostáticas profundas por vía endoscópica desde el meato uretral derecho, izquierdo o ambos (5 y 7 horas), hasta la parte proximal del verum montarum. Persigue dejar libre la uretra prostática de la opresión realizada por la próstata hipertrofiada. Codificaremos como LIBERACIÓN de la uretra.

Codificación

Incisión endoscópica de cuello vesical (TCP)

0TND8ZZ Liberación de uretra, abordaje orificio natural o artificial, endoscópico.

7.4. Prostatectomía radical

Se extrae la próstata en su totalidad, junto con la cápsula prostática. Se indica fundamentalmente para el tratamiento del cáncer de próstata. Codificaremos como RESECCIÓN de próstata. Suele acompañar de linfadenectomía íleo-obturatriz bilateral, que codificaremos adicionalmente como RESECCIÓN de linfáticos pélvicos si se hace sobre cadenas completas o bien como ESCISIÓN si no es completa. Si también se realiza la extirpación de las vesículas seminales se añadirá su codificación como RESECCIÓN de vesículas seminales bilateral. No obstante, volvemos a insistir en que se debe confirmar en la documentación los procedimientos realmente realizados para su correcta codificación, pues pueden no haberse llevado a cabo alguna acción que normalmente acompaña a extracción de la próstata.

- **Prostatectomía radical laparoscópica:** se aborda el campo quirúrgico por abordaje transperitoneal o intraperitoneal según la técnica. Se realiza prostatectomía total, linfadenectomía íleo-obturatriz bilateral y se extirpan ambas glándulas seminales. Para la extracción de la próstata se amplía mínimamente la incisión de uno de los puertos de acceso.

Codificación

Prostatectomía radical laparoscópica

0VT04ZZ Resección de próstata, abordaje endoscópico percutáneo + **0VT34ZZ** Resección de vesículas seminales, bilateral, abordaje endoscópico percutáneo + **07TC4ZZ** Resección de linfático, pelvis, abordaje endoscópico percutáneo.

- **Prostatectomía radical clásica de Walsh:** se accede al campo quirúrgico mediante una incisión media infraumbilical extraperitoneal y

diseción del espacio retropúbico. La técnica incluye la resección de la próstata y linfadenectomía íleo-obturatriz bilateral. Se respetan las vesículas seminales.

Codificación

Prostatectomía radical clásica de Walsh

0VT00ZZ Resección de próstata, abordaje abierto + **07TC0ZZ** Resección de linfático, pelvis, abordaje abierto.

- **Prostatectomía radical tipo Studer:** la incisión es la misma que en la anterior. En esta técnica se realiza además la resección de ambas vesículas seminales.

Codificación

Prostatectomía radical tipo Studer

0VT00ZZ Resección de próstata, abordaje abierto + **0VT30ZZ** Resección de vesículas seminales, bilateral, abordaje abierto + **07TC0ZZ** Resección de linfático, pelvis, abordaje abierto.

- **Prostatectomía perineal radical:** el acceso se realiza mediante una incisión perineal en U invertida. La técnica incluye la extracción total de la próstata y de las vesículas seminales. No se realiza linfadenectomía pélvica.

Codificación

Prostatectomía perineal radical

0VT00ZZ Resección de próstata, abordaje abierto + **0VT30ZZ** Resección de vesículas seminales, bilateral, abordaje abierto.

7.5. Cirugía prostática asistida por robot

La cirugía asistida por robot o cirugía robótica permite operar con mucha más precisión que las técnicas tradicionales. Su espectacular desarrollo se inició en el campo de la cirugía prostática. En esta

técnica se opera a distancia del paciente. El cirujano se sitúa en una consola de control, en la que un monitor especial le presenta una imagen tridimensional y magnificada del campo operatorio, y con unos mandos controla el movimiento de los brazos del robot, introducidos en el paciente generalmente por puertos de laparoscopia. Los brazos del robot manejan los instrumentos reproduciendo fielmente y con gran precisión los gestos del cirujano. Su correcta codificación necesita de dos códigos, el de la intervención propiamente dicha, más el código que identifica la asistencia robótica, que se localiza en la sección 8 Otros procedimientos, sistema orgánico E Sistemas Fisiológicos y Regiones Anatómicas con la localización anatómica W Región del tronco.

Codificación

Prostatectomía total laparoscópica asistida por robot

0VT04ZZ Resección de próstata, abordaje endoscópico percutáneo +

8E0W4CZ Otros procedimientos en región del tronco, procedimiento asistido robótico, abordaje endoscópico percutáneo.

8. Tratamiento de la incontinencia urinaria

Las intervenciones para la incontinencia urinaria de esfuerzo (IUE) difieren lógicamente según se trate de una mujer o un hombre. La finalidad de todas ellas es restablecer la continencia urinaria, pero la manera como la consiguen, es decir, lo que llamaríamos objetivo del procedimiento para poder codificarlo, no es el mismo en todas ellas, ya que depende del periodo temporal en la que surgieron, lo que las relaciona directamente con los medios diagnósticos existentes en esa época, que a su vez condiciona el conocimiento sobre la fisiopatología de la IUE y por tanto su idea de tratamiento. A lo largo del tiempo han ido imperando diferentes teorías sobre la causa de la IUE, la centrada en la anatomía (1906-1923), en la transmisión de presiones entre vejiga y uretra (1923-1976), en la disfunción del esfínter urinario (1976-1990) y finalmente una teoría integradora de todas las anteriores.

Aquí sólo hablaremos de las técnicas más usuales actualmente, combinación de todas las teorías.

8.1. Uretrocistopexias abdominales

Utilizadas en la IUE femenina, su objetivo es cambiar el ángulo vési-couretal, levantando tanto la uretra como el cuello vesical, lo que se consigue realizando tres suturas de suspensión parauretrales a nivel del cuello vesical. Se modifica por tanto la posición de ambas estructuras simplemente elevando el cuello vesical, por lo que usaremos sólo el código de REPOSICIÓN de cuello de vejiga.

- **Marshall-Marchetti-Krantz (MMK):** fue la primera cirugía retropúbica para tratar la IUE. Las tres suturas de suspensión se fijan directamente al periostio de la sínfisis del pubis. La mayoría de las técnicas actuales son variaciones de esta técnica.
- **Uretrocistopexia de Burch:** es la cirugía abdominal más utilizada en el tratamiento de la IUE, siendo patrón de referencia a pesar de iniciarse en 1958. En esta técnica la fijación de las suturas se realiza en el ligamento de Cooper (ileopectíneo), lo que evita la osteítis

del pubis, complicación frecuente del MMK. Diferentes modificaciones en el tipo de sutura, forma de hacerla, etc. han dado lugar a numerosas técnicas basadas en el Burch. También se realiza por vía laparoscópica.

Codificación

Uretrocistopexia de Burch

0TSC0ZZ Reposición de cuello de vejiga, abordaje abierto.

Uretrocistopexia de Burch laparoscópica

0TSC4ZZ Reposición de cuello de vejiga, abordaje endoscópico percutáneo.

8.2. Cabestrillo o sling pubovaginal

Para tratar la IUE femenina. Su objetivo es suspender, no cambiar de posición, el cuello de la vejiga para que sea continente ante el aumento de la presión intraabdominal. Esta suspensión se consigue colocando una tira de material sintético o de fascia, propia o congelada, por debajo del cuello vesical y fijada en sus extremos al pubis. Se aborda en dos tiempos, uno abdominal mediante una incisión transversal baja, y otro vaginal con incisiones en la mucosa vaginal anterior. Se codifica como SUPLEMENTO del cuello vesical, con el tipo de abordaje ABIERTO. El valor de dispositivo variará según se utilicen mallas sintéticas (Mersilene, propileno, gore-tex, silastic), injerto no autólogo de fascia lata congelada (fresca o desecada) o autoinjerto de fascia obtenida de la fascia lata (se codificará su obtención en el muslo con abordaje abierto) o del recto abdominal aprovechando la misma incisión del tiempo abdominal (no se codifica su obtención al realizarse en el mismo campo operatorio).

Codificación

Cabestrillo pubovaginal con malla de gore-tex

0TUC0JZ Suplemento en cuello de vejiga, con sustituto sintético, abordaje abierto.

Cabestrillo pubovaginal con autoinjerto de fascia del recto abdominal

0TUC07Z Suplemento en cuello de vejiga, con sustituto de tejido autólogo, abordaje abierto.

Cabestrillo pubovaginal con fascia lata criopreservada

0TUC0KZ Suplemento en cuello de vejiga, con sustituto de tejido no autólogo, abordaje abierto.

Cabestrillo pubovaginal con autoinjerto de fascia lata de pierna derecha

0TUC07Z Suplemento en cuello de vejiga, con sustituto de tejido autólogo, abordaje abierto + **0JBL0ZZ** Escisión de tejido subcutáneo y fascia, muslo derecho, abordaje abierto.

8.3. Cinta suburetral libre de tensión

Han supuesto la gran revolución en el tratamiento de la incontinencia femenina. Su objetivo es reforzar el soporte de la uretra para evitar su movilización ante un aumento de la presión intraabdominal (esfuerzo o estrés) colocando una cinta sintética (también se usa el término sling, cincha, banda o cabestrillo) bajo la uretra media que hace de “hamaca”. Según el recorrido de la cinta o cómo se introduce en su lugar, se diferencian varias técnicas, pero todas se codifican como SUPLEMENTO de uretra. El tipo de abordaje es ABIERTO, aunque cada vez más las marcas comerciales presentan sistemas menos invasivos, que incluyen el instrumental para su colocación con mínimas incisiones.

- **Cinta retropubiana o TVT (Tensión-free Vaginal Tape):** es la primera que se utilizó, descrita por Ulmsten en 1995. La cinta de polipropileno se coloca bajo la uretra media sin movilizarla, y se pasa desde vagina hacia el retropubis. Se hacen dos incisiones suprapúbicas y otra vaginal. Antes de finalizar se comprueba la indemnidad uretral y vesical mediante cistoscopia.
- **Cinta transobturatriz o TOT (Tension-free Obturator Tape):** descrita en 2001 por Delorme. La cinta se pasa por el agujero obturador, desde fuera hacia adentro (Out-IN), es decir, se introduce por la incisión de la piel realizada a nivel lateral del pliegue inguinal y se

extrae por la incisión vaginal. No se suele hacer cistoscopia de comprobación rutinaria.

- **Cinta TVT-O (IN-Out):** similar a la TOT pero la cinta se coloca desde dentro a fuera, desde la incisión vaginal para extraerla por la piel a nivel del pliegue inguinal.

Codificación

Banda libre de tensión suburetral TVT

0TUD0JZ Suplemento en uretra, con sustituto sintético, abordaje abierto + **0TJB8ZZ** Inspección de vejiga, abordaje orificio natural o artificial, endoscópico.

Cinta suburetral TOT

0TUD0JZ Suplemento en uretra, con sustituto sintético, abordaje abierto.

Banda TVT-O

0TUD0JZ Suplemento en uretra, con sustituto sintético, abordaje abierto.

Banda suburetral miniarco tipo Solyx

0TUD0JZ Suplemento en uretra, con sustituto sintético, abordaje abierto.

8.4. Cabestrillo perineal masculino

Básicamente consiste en colocar un cabestrillo de material sintético a la altura de la uretra bulbar para comprimirla y mantener así una mínima presión que asegure la continencia. Dependiendo del tipo de implante se fija en el pubis o en la fascia suprapúbica. Se hacen dos incisiones, una perineal y otra suprapúbica.

Codificación

Sling perineal masculino tipo Argus

0TUD0JZ Suplemento en uretra, con sustituto sintético, abordaje abierto.

8.5. Esfínter urinario artificial (EUA)

Se utiliza más en hombre que en mujeres, siendo el patrón de referencia en el tratamiento de la incontinencia urinaria severa secundaria a prostatectomía radical, que es su indicación más frecuente, seguida de la vejiga neurógena. En el hombre se puede colocar en la uretra bulbar, la mayoría de las veces, o en el cuello de la vejiga. En la mujer se coloca en el cuello vesical. Según dónde se localice se realizarán unas u otras incisiones (perineal, inguinal e infraumbilical media). Se debe codificar con el tipo de procedimiento INSERCIÓN con el tipo de abordaje ABIERTO.

El dispositivo consta de tres componentes interconectados por tubos, normalmente de silicona, por donde fluye un material de contraste isoosmótico, lo que hace posible evaluar su localización y funcionamiento radiológicamente:

- Manguito: al estar relleno por el fluido mantiene presionada la uretra bulbar o el cuello vesical, impidiendo el paso de la orina.
- Bomba: en el hombre se localiza en el escroto y en la mujer en el labio mayor, desde donde se acciona. Al activarse hace que el líquido salga del manguito y pase al reservorio, disminuyendo la presión y permitiendo el paso de la orina. Al cabo de un tiempo definido (2-4 minutos) el líquido vuelve espontáneamente a rellenar el manguito manteniendo de nuevo la continencia.
- Reservorio: se coloca en el abdomen, en situación prevesical o laterovesical. Su función es actuar como un balón regulador de la presión.

Codificación

Colocación uretral de EUA AMS-800

0THD0LZ Inserción en uretra, de esfínter artificial, abordaje abierto.

Esfínter urinario artificial en paciente mujer

0THC0LZ Inserción en cuello de vejiga, de esfínter artificial, abordaje abierto.

9. Procedimientos sobre la uretra

9.1. Meatotomía uretral

La técnica clásica consiste en practicar una pequeña incisión ventral en el meato uretral con sutura de los bordes uretrales para aliviar su estrechez. Como intervención aislada suele realizarse en pacientes pediátricos.

Codificación

Meatotomía uretral clásica

0T7D0ZZ Dilatación de uretra, abordaje abierto.

Meatotomía uretral percutánea

0T7D3ZZ Dilatación de uretra, abordaje percutáneo.

9.2. Dilatación uretral y uretrotomía

Se trata de conseguir la dilatación de una uretra que está estrechada. El primer paso es la dilatación y si resulta ineficaz se procede a la uretrotomía. La dilatación acompaña habitualmente a otras técnicas urológicas endoscópicas, para favorecer el paso del endoscopio; en este caso no se codifica, se incluye en el procedimiento al que acompañan. Se codificará cuando se realice como un procedimiento aislado. La uretrotomía en cambio se codificará siempre, se haga o no acompañando a otra intervención. Tras el procedimiento se deja una sonda uretral durante unos días para evitar la reestenosis temprana, que no se codificará porque se considera un drenaje más de la propia intervención.

- **Dilatación uretral:** se suelen realizar de dos maneras, utilizando bujías o sondas uretrales graduadas y de diferente diámetro que se introducen en la uretra con sumo cuidado para evitar desgarros, o mediante balones dilatadores. En cualquiera de los casos anteriores, dilatada la uretra puede dejarse insertado un endoprótesis o stent uretral para mantener la dilatación, bien de manera temporal o permanente. Su colocación se realiza bajo visión directa a través del propio aplicador o con el uso de un endoscopio.

- **Uretrotomía:** se utiliza un uretrotomo, que se introduce bajo visión directa hasta la estrechez, en la que se realiza una incisión. Una de las técnicas más conocidas es la **uretrotomía interna de Sachse** indicada en estenosis cortas de la uretra bulbar.

Codificación

Dilatación uretral con sondas de van Buren

0T7D7ZZ Dilatación de uretra, abordaje orificio natural o artificial.

Dilatación uretral con balón

0T7D7ZZ Dilatación de uretra, abordaje orificio natural o artificial.

Uretrotomía interna de Sachse

0T7D8ZZ Dilatación de uretra, abordaje orificio natural o artificial, endoscópico.

Dilatación uretral con inserción endoscópica de stent

0T7D8DZ Dilatación de uretra, con dispositivo intraluminal, abordaje orificio natural o artificial, endoscópico.

Dilatación uretral con inserción stent

0T7D7DZ Dilatación de uretra, con dispositivo intraluminal, abordaje orificio natural o artificial.

9.3. Uretroplastia con anastomosis término terminal

Es la técnica clásica utilizada para reparar la estenosis uretral cuando han fallado otras técnicas de dilatación menos invasivas. La estenosis uretral se repara extirpando el segmento afectado. El tipo de procedimiento es **ESCISIÓN**, con abordaje **ABIERTO**. Mediante incisión perineal se accede a la uretra por vía perineal, se libera en toda su circunferencia hasta el ángulo penoescrotal, y se realiza la resección del segmento uretral afectado hasta la uretra sana distal y proximal a la estenosis. Tras espatular los extremos se anastomosan. La técnica exige la sección del cuerpo esponjoso y de las arterias bulbares, causa de efectos secundarios relacionados con la erección.

Codificación

Uretroplastia término terminal

0TBD0ZZ Escisión de uretra, abordaje abierto.

9.4. Uretroplastia bulbar dorsal sin transección

Supone un intento de minimizar las complicaciones eréctiles de la uretroplastia con anastomosis término terminal, respetando la vascularización, pues se preserva en todo momento la cara lateral y posterior del bulbo para no lesionar ninguna de las dos arterias bulbocavernosas (modificación descrita por Jordan en 2007, o “vessel sparing technique”) y sin seccionar el cuerpo esponjoso en todo su espesor, de ahí su denominación en inglés de “**non transecting**”. La técnica fue publicada en 2012 por Andrich y Mundy. Básicamente consiste en reparar la estenosis mediante una incisión longitudinal en la cara dorsal de la uretra que luego se sutura transversalmente formando un romboide, lo que amplía el diámetro uretral. El acceso es a través de una incisión perineal. El tipo de procedimiento para su codificación es DILATACIÓN de uretra, con abordaje ABIERTO. Esta técnica para la ampliación de una estructura tubular estenótica mediante una incisión longitudinal y posterior sutura transversal es el denominado concepto de plastia de Heineke-Mikulicz.

Codificación

Uretroplastia bulbar non transecting dorsal

0T7D0ZZ Dilatación de uretra, abordaje abierto.

9.5. Uretroplastia peneana

Su objetivo es reparar una estrechez de la uretra peneana en dos pasos, el primero una incisión de la estenosis (uretrotomía de la zona estenótica), y una vez comprobado que no hay estenosis mediante recalibración se repara aplicando un “parche” de tejido, esto es, un injerto procedente del propio paciente. También se aplican estas técnicas al meato urinario en caso estenosis complicadas, y hablamos entonces de meatoplastia, y se codifica

igual ya que la localización anatómica para la uretra es única. Debemos utilizar codificación múltiple, un código con el tipo de procedimiento DILATACIÓN de uretra con abordaje ABIERTO, y los que correspondan según el tipo de injerto utilizado, que básicamente son dos:

- **Colgajo de piel de pene:** se realiza un colgajo pediculado de rotación con la piel del pene, por lo que al código de la dilatación de uretra debemos añadir TRANSFERENCIA de piel de genitales, abordaje EXTERNO.
- **Injerto de mucosa bucal:** la reparación se consigue con injerto libre de la mucosa bucal, que se obtiene de una o ambas mejillas del propio paciente o de la mucosa interna del labio inferior, según el tamaño que se necesite. En este caso añadiremos el código de SUPLEMENTO de uretra con SUSTITUTO DE TEJIDO AUTÓLOGO y también el código de la obtención del injerto (Norma B3.9), ESCISIÓN de mucosa bucal abordaje EXTERNO. Si se obtiene de ambas mejillas, se debe repetir el código de la obtención (Norma B3.2), es decir, uno para cada mejilla.

Codificación

Uretroplastia con colgajo de pene

0T7D0ZZ Dilatación de uretra, abordaje abierto + **0HXAXZZ** Transferencia de piel, genitales, abordaje externo.

Uretroplastia con injerto de mucosa bucal de labio inferior

0T7D0ZZ Dilatación de uretra, abordaje abierto + **0TUD07Z** Suplemento en uretra, con sustituto de tejido autólogo, abordaje abierto + **0CB4XZZ** Escisión de mucosa bucal, abordaje externo.

Uretroplastia con injerto de ambas mejillas

0T7D0ZZ Dilatación de uretra, abordaje abierto + **0TUD07Z** Suplemento en uretra, con sustituto de tejido autólogo, abordaje abierto + **0CB4XZZ** Escisión de mucosa bucal, abordaje externo (mejilla derecha) + **0CB4XZZ** Escisión de mucosa bucal, abordaje externo (mejilla izquierda).

9.6. Reparación de hipospadias

La técnica utilizada dependerá del tipo de hipospadias, es decir, de la localización del meato urinario, que puede encontrarse en el periné, escroto, y en cualquier punto a lo largo del pene. La falta de desarrollo de la porción distal de la uretra produce su acortamiento, lo que se traduce en una localización anormal del meato y en una incurvación ventral del pene durante la erección. El objetivo final de cualquiera de las técnicas utilizadas es colocar en su posición anatómica el meato, y si es necesario reconstruir la uretra que es corta mediante injertos (alargarla) y evitar la incurvación peneana. Según el tipo de hipospadias, la reparación puede hacerse en un tiempo quirúrgico o en varios. Podemos hacer un esquema didáctico de los pasos que suele contener una reparación de la hipospadias, algo que habrá que confirmar, como siempre insistimos, en la documentación clínica disponible para poder asignar los códigos correctos en función de lo que realmente se ha realizado.

- **Ortoplastia ventral:** consiste en corregir la incurvación peneana. Para comprobar su existencia y grado y si se ha solventado, antes y después de la intervención se provoca una erección artificial mediante inyección de suero salino templado, es el test de Gittes que no se codifica al formar parte de la intervención. Según su gravedad y si existen o no zonas fibróticas, puede corregirse simplemente con una incisión o plicatura, o bien resecaando la fibrosis. En caso de que se realice la ortoplastia debemos de codificarla, bien como LIBERACIÓN de pene o como LIBERACIÓN + ESCISIÓN de pene (ver el apartado Tratamiento de la fibrosis e incurvación peneana).
- **Uretroplastia:** se realiza cuando es necesario alargar la uretra para que pueda colocarse el meato en su lugar correcto. Se utilizan injertos para su reconstrucción, por lo que en caso de que se lleve a cabo con un injerto libre se codificara como SUPLEMENTO de uretra más los que identifiquen su obtención, y si es un colgajo pediculado de piel de pene o escroto se codificará como TRANSFERENCIA de piel de genitales (ver apartado Uretroplastia).

- **Meatoplastia:** es la construcción del neomeato, colocarlo en su lugar anatómico. Se codifica como REPOSICIÓN de uretra, abordaje ABIERTO. Se acompaña de la remodelación de la zona y el glande (glanduloplastia), que se incluye en la reposición y no hay que codificarla aparte.

En resumen, la codificación básica de la reparación de la hipospadias se hace con el tipo de procedimiento REPOSICIÓN de uretra con abordaje abierto, al que se añadirán los códigos que sean necesarios en función de lo que confirmemos que se ha realizado, como la corrección de la incurvación peneana y la uretroplastia, con o sin obtención de injerto. La técnica más utilizada, con pequeñas variaciones, e indicada en hipospadias distales (70% de todas las hipospadias) es la técnica de avance meatal con glanduloplastia descrita por Duckett en 1981 y conocida como **MAGPI** por sus siglas en inglés (Meatal Advancement and Glanuloplasty).

Codificación

Corrección MAGPI

0TSD0ZZ Reposición de uretra, abordaje abierto.

Corrección MAGPI con ortoplastia ventral incisional de Duckett

0TSD0ZZ Reposición de uretra, abordaje abierto + **0VNS0ZZ** Liberación de pene, abordaje abierto.

Reparación hipospadias con meatoplastia, uretroplastia con colgajo de mucosa yugal y resección de placa fibrosa

0TSD0ZZ Reposición de uretra, abordaje abierto + **0TUD07Z** Suplemento en uretra, con sustituto de tejido autólogo, abordaje abierto + **0CB4XZZ** Escisión de mucosa bucal, abordaje externo + **0VNS0ZZ** Liberación de pene, abordaje abierto + **0VBS0ZZ** Escisión de pene, abordaje abierto.

10. Reparación de prolapsos genitales femeninos

El prolapso genital es la salida, a modo de herniación, de uno o más órganos pélvicos a través de la pared vaginal y los genitales externos, debido a la debilitación de los tejidos que lo sostienen en la pelvis. Según por dónde ocurra el prolapso se diferencia:

- Cistocele y cistouretrocele: se produce en la pared anterior de la vagina (compartimento anterior) por fallo de los ligamentos de sostén pubovesicouterinos. Es el prolapso más común.
- Rectocele y enterocele: los órganos se prolapsan a la pared posterior de la vagina (compartimento posterior) por debilidad del tabique recto-vaginal o de los ligamentos útero-sacros.
- Histerocele y colpocele: el prolapso se produce en el compartimento medio o apical. Se hernia el útero sobre la vagina.

A continuación se exponen las técnicas habituales para su reparación por separado, pero hemos de considerar que en la práctica pueden combinarse ya que cuando se produce un prolapso genital pueden estar afectadas varias estructuras anatómicas en diferente grado. Si se realizan dos técnicas con igual codificación pero en localizaciones distintas aplicaremos la Norma B3.2 de codificación múltiple de procedimientos.

10.1. Reparación de cistocele, cistouretrocele y rectocele

Se utilizan las técnicas conocidas como colporrafia anterior y colporrafia posterior. Su objetivo es reparar y consolidar los tejidos pélvicos de soporte del compartimento anterior y posterior mediante suturas o insertando una malla de material sintético, generalmente polipropileno. La localización anatómica en su codificación es **TEJIDO SUBCUTÁNEO Y FASCIA DE REGIÓN PÉLVICA**, y el tipo de procedimiento será **REPARACIÓN** si sólo se usan suturas,

o SUPLEMENTO si se implanta una malla. El tipo de abordaje normalmente es ABIERTO, por vía abdominal o vaginal (se realiza una incisión vaginal con posterior disección para separar de la pared vaginal los órganos prolapsados y exposición de los tejidos a reforzar). También puede realizarse por laparoscopia, y en este caso el tipo de abordaje que codificaremos será PERCUTÁNEO, pues en las tablas correspondientes de CIE-10-ES Procedimientos sólo es posible el abordaje abierto y el percutáneo.

Codificación

Reparación de cistouretrocele, colporrafia anterior por vía vaginal

0JQC0ZZ Reparación de tejido subcutáneo y fascia, región pélvica, abordaje abierto.

Reparación de cistouretrocele, colporrafia anterior por laparoscopia

0JQC3ZZ Reparación de tejido subcutáneo y fascia, región pélvica, abordaje percutáneo.

Colporrafia anterior y colporrafia posterior por vía abdominal

0JQC0ZZ Reparación de tejido subcutáneo y fascia, región pélvica, abordaje abierto + **0JQC0ZZ** Reparación de tejido subcutáneo y fascia, región pélvica, abordaje abierto.

Colporrafia anterior y colporrafia posterior laparoscópica

0JQC3ZZ Reparación de tejido subcutáneo y fascia, región pélvica, abordaje percutáneo + **0JQC3ZZ** Reparación de tejido subcutáneo y fascia, región pélvica, abordaje percutáneo.

Colporrafia anterior con malla de prolene abierta

0JUC0JZ Suplemento en tejido subcutáneo y fascia, región pélvica, con sustituto sintético, abordaje abierto.

Colporrafia anterior con malla de prolene por vía laparoscópica

0JUC3JZ Suplemento en tejido subcutáneo y fascia, región pélvica, con sustituto sintético, abordaje percutáneo.

Colporrafia anterior simple y colporrafia posterior con malla de prole-ne abiertas

0JQC0ZZ Reparación de tejido subcutáneo y fascia, región pélvica, abordaje abierto + **0JUC0JZ** Suplemento en tejido subcutáneo y fascia, región pélvica, con sustituto sintético, abordaje abierto.

Colporrafia anterior simple y colporrafia posterior con malla de prole-ne laparoscópica

0JQC3ZZ Reparación de tejido subcutáneo y fascia, región pélvica, abordaje percutáneo + **0JUC3JZ** Suplemento en tejido subcutáneo y fascia, región pélvica, con sustituto sintético, abordaje percutáneo.

Colporrafia posterior y anterior vaginales con inserción de malla

0JUC0JZ Suplemento en tejido subcutáneo y fascia, región pélvica, con sustituto sintético, abordaje abierto + **0JUC0JZ** Suplemento en tejido subcutáneo y fascia, región pélvica, con sustituto sintético, abordaje abierto.

Colporrafia posterior y anterior laparoscópicas con inserción de malla

0JUC3JZ Suplemento en tejido subcutáneo y fascia, región pélvica, con sustituto sintético, abordaje percutáneo + **0JUC3JZ** Suplemento en tejido subcutáneo y fascia, región pélvica, con sustituto sintético, abordaje percutáneo.

10.2. Reparación de enterocele

Podemos asumir lo dicho en el punto anterior sobre las colporrafias, con la diferencia de que la localización anatómica en este caso es FONDO DE SACO en el sistema orgánico aparato reproductor femenino, y los tipos de abordajes se amplían con el laparoscópico, endoscópico y por orificio natural o artificial.

Codificación

Reparación de enterocele con malla por vía laparoscópica

0UUF4JZ Suplemento en fondo de saco, con sustituto sintético, abordaje endoscópico percutáneo.

Reparación de enterocele por vía vaginal

0UQF0ZZ Reparación de fondo de saco, abordaje abierto.

Reparación de enterocele por vía laparoscópica

0UQF4ZZ Reparación de fondo de saco, abordaje endoscópico percutáneo.

Reparación de enterocele por vía vaginal con malla de propileno.

0UUF0JZ Suplemento en fondo de saco, con sustituto sintético, abordaje abierto.

10.3. Reparación de histerocele

Cuando por la gravedad del prolapso es necesario el tratamiento quirúrgico, según la edad de la mujer y su deseo de fertilidad, se indica una u otra técnica. Las más habituales son las siguientes.

- **Sacrohisteropexia:** se conserva el útero y por tanto la fertilidad. Consiste en reducir el prolapso del útero y suspenderlo con una malla sintética que realiza la función del suelo pélvico. Se hace por vía abdominal o laparoscópica. Necesitamos utilizar dos códigos, uno para la reducción del prolapso, que es REPOSICIÓN del útero, y otro para la malla del suelo pélvico, SUPLEMENTO de tejido subcutáneo y fascia de región pélvica.
- **Operación de Manchester:** una de las intervenciones más habituales. Combina dos técnicas, una colporrafia anterior junto a la extirpación del cuello uterino por vía vaginal. Así, se usan dos códigos, uno el que corresponda al tipo de colporrafia realizada y otro de RESECCIÓN para la extirpación del cuello uterino con el tipo de abordaje ORIFICIO NATURAL O ARTIFICIAL.
- **Histerectomía total:** es la indicada en los casos de grave prolapso y cuando ya no hay expectativas de fertilidad. Hay que recordar que si la histerectomía es total necesitamos utilizar dos códigos de RESECCIÓN, uno para el cuerpo uterino y otro para el cérvix.

Codificación

Sacrohisteropexia abdominal

0US90ZZ Reposición de útero, abordaje abierto + **0JUC0JZ** Suplemento en tejido subcutáneo y fascia, región pélvica, con sustituto sintético, abordaje abierto.

Sacrohisteropexia laparoscópica

0US94ZZ Reposición de útero, abordaje endoscópico percutáneo + **0JUC3JZ** Suplemento en tejido subcutáneo y fascia, región pélvica, con sustituto sintético, abordaje percutáneo (no existe abordaje endoscópico percutáneo en la tabla).

Intervención de Manchester clásica

0UTC7ZZ Resección de cérvix, abordaje orificio natural o artificial + **0JQC0ZZ** Reparación de tejido subcutáneo y fascia, región pélvica, abordaje abierto.

Intervención de Manchester con malla de polipropileno 0UTC7ZZ Resección de cérvix, abordaje orificio natural o artificial + **0JUC0JZ** Suplemento en tejido subcutáneo y fascia, región pélvica, con sustituto sintético, abordaje abierto.

Histerectomía total laparoscópica

0UT94ZZ Resección de útero, abordaje endoscópico percutáneo + **0UTC4ZZ** Resección de cérvix, abordaje endoscópico percutáneo.

11. Procedimientos sobre aparato genital masculino

11.1. Hidrocelectomía

Es la técnica utilizada para el tratamiento del hidrocele, que puede ser adquirido o congénito, y consiste en la acumulación de líquido seroso alrededor del testículo, entre las capas visceral y parietal de la túnica vaginal que rodea al testículo. El objetivo de la intervención es vaciar ese líquido y evitar en lo posible su recidiva. Cuando se trata un hidrocele adquirido existen básicamente dos técnicas para tratarlo. En ambas el tipo de abordaje es ABIERTO, pues se realizan mediante una incisión en el pliegue inguinal o sobre el canal inguinal. En una se realiza una eversión de la túnica vaginal con resección parcial de la misma (se escinde la vaginal redundante tras la eversión, dejando un margen de alrededor del testículo), es la **operación de Jaboulay o Winkleman**. Se codifica como ESCISIÓN de la túnica vaginal (al realizar la escisión se produce el drenaje del hidrocele). En la otra simplemente se realiza el drenaje y eversión de la vaginal con sutura posterior, y se codifica como DRENAJE. En el tratamiento del hidrocele congénito la técnica varía, se secciona el conducto peritoneovaginal persistente (causa del hidrocele) y a través de él se drena el hidrocele. En este caso codificaremos como DRENAJE de túnica vaginal, también con abordaje ABIERTO. Debemos comprobar en la documentación si se hace o no la escisión de la vaginal para una correcta codificación.

En ocasiones no se realiza una hidrocelectomía, sino una aspiración percutánea del hidrocele. En este caso codificaremos como DRENAJE pero con abordaje PERCUTÁNEO.

Codificación

Hidrocelectomía con eversión y resección de la vaginal

0VB(6/7)0ZZ Escisión de túnica vaginal, abordaje abierto (derecha/izquierda).

Hidrocelectomía con eversión vaginal solo

0V9(6/7)0ZZ Drenaje en túnica vaginal, abordaje abierto (derecha/izquierda).

Aspiración de hidrocele

0V9(6/7)3ZZ Drenaje en túnica vaginal, abordaje percutáneo (derecha/izquierda).

11.2. Varicocelelectomía

Es la técnica utilizada para el tratamiento del varicocele, que consiste en la tortuosidad varicosa de la vena espermática interna y venas asociadas a lo largo del cordón espermático (plexo venoso pampiniforme). Es más frecuente en el lado izquierdo que en el derecho (10:1). El tratamiento persigue evitar el retorno venoso hacia las venas espermáticas, ocluyendo la vena afectada. Se codificará con el tipo de procedimiento OCLUSIÓN. La venas testiculares o espermáticas como tales no tienen entrada específica de localización anatómica en la tabla de procedimientos, para dichos términos la clasificación nos indica que utilicemos como localización anatómica la vena de la que proceden cada una, es decir, vena cava inferior para la vena testicular derecha (varicocele derecho), y vena renal izquierda para la vena testicular izquierda (varicocele izquierdo). El tipo de abordaje puede ser abierto, por vía inguinal alta (el más frecuente) como en las técnicas de Buntz-Jiménez Cruz y de Ivanissevich, inguinal baja (técnica de Amelar-Dubin), subinguinal (técnica de Marmar) y retroperitoneal (técnica de Palomo). También se utiliza el acceso laparoscópico, y en la embolización con coils bajo guía radiológica el percutáneo. El valor de dispositivo puede ser Z NINGUNO en las ligaduras con suturas, C DISPOSITIVO EXTRALUMINAL cuando se utilizan clips o bandas, y D DISPOSITIVO INTRALUMINAL cuando se trata de embolización con coils.

Codificación

Varicocelelectomía derecha

06L00ZZ Oclusión de vena cava inferior, abordaje abierto.

Varicocelelectomía izquierda

06LB0ZZ Oclusión de vena renal, izquierda, abordaje abierto.

Varicocelectomía derecha con clips

06L00CZ Oclusión de vena cava inferior, con dispositivo extraluminal, abordaje abierto.

Varicocelectomía izquierda con clips

06LB0CZ Oclusión de vena renal, izquierda, con dispositivo extraluminal, abordaje abierto.

Varicocelectomía derecha laparoscópica

06L04ZZ Oclusión de vena cava inferior, abordaje endoscópico percutáneo.

Varicocelectomía izquierda laparoscópica

06LB4ZZ Oclusión de vena renal, izquierda, abordaje endoscópico percutáneo.

Varicocelectomía derecha laparoscópica con clips

06L04CZ Oclusión de vena cava inferior, con dispositivo extraluminal, abordaje endoscópico percutáneo.

Varicocelectomía izquierda laparoscópica con clips

06LB4CZ Oclusión de vena renal, izquierda, con dispositivo extraluminal, abordaje endoscópico percutáneo.

Embolización selectiva con coils de varicocele derecho

06L03DZ Oclusión de vena cava inferior, con dispositivo intraluminal, abordaje percutáneo.

Embolización selectiva con coils de varicocele izquierdo

06LB3DZ Oclusión de vena renal, izquierda, con dispositivo intraluminal, abordaje percutáneo.

11.3. Tratamiento de la fibrosis e incurvación del pene

La finalidad de las diferentes técnicas es liberar al pene de la retracción provocada por la presencia de placas fibrosas, más o menos extensas. Junto a técnicas que incluyen la resección o incisión de las zonas fibrosas con el uso o no de injertos, existen otras que no escinden el tejido peneano, siendo más

sencillas y con menor riesgo de disfunción eréctil postoperatoria. Durante su realización se provoca una erección artificial (test de Gittes) para evaluar el grado de la incurvación, y se repite al final para comprobar el enderezamiento conseguido. Su codificación será LIBERACIÓN de pene, y si se realiza alguna resección de los cuerpos cavernosos o de las placas fibrosas se deberá añadir el código de ESCISIÓN de pene. También habrá que codificar en su caso el implante de un injerto tras la reparación y su posible obtención.

- **Plicatura de la albugínea:** consiste en incidir la túnica albugínea en la zona opuesta a la incurvación, para liberar la tensión y corregir así la curvatura. Se realiza mediante una incisión en la piel del pene, que se denuda totalmente hasta su base. Existen dos técnicas básicas:

- **Técnica de Nesbit:** en cada zona de plicatura se reseca una elipse de albugínea a su alrededor.

- **Técnica de Nesbit modificada:** no se realiza ninguna resección, sólo la plicatura. Es la más realizada actualmente. Otras variantes en la forma de hacer la incisión en la albugínea, pero sin escisión son las técnicas de Yachia y de Duckett.

Codificación

Plicatura de Nesbit

0VNS0ZZ Liberación de pene, abordaje abierto + 0VBS0ZZ Escisión de pene, abordaje abierto.

Plicatura de Nesbit modificada

0VNS0ZZ Liberación de pene, abordaje abierto.

- **Incisión de la placa e injerto:** existen diferentes técnicas, en función de la localización de las placas fibrosas. Básicamente la técnica consiste en realizar varias incisiones en la placa para liberar la tensión (en forma de H, transversales, longitudinales), y posteriormente cubrir el defecto del cuerpo cavernoso con un injerto, generalmente utilizando la vena dorsal del pene (mismo campo operatorio, no se codifica su obtención). Si no

es posible pueden utilizarse otros tejidos autólogos como vena safena interna, piel sin pelo (cresta ilíaca), fascia temporal, túnica vaginal del testículo, en cuyo caso su obtención habría que codificarla aparte. Menos frecuente es el uso de tejido no autólogo como pericardio, y de material sintético por su tendencia a la contracción y la fibrosis.

Codificación

Reparación fibrosis de pene con incisión de la placa

0VNS0ZZ Liberación de pene, abordaje abierto.

Reparación fibrosis pene con incisión de la placa e injerto de vena dorsal del pene

0VNS0ZZ Liberación de pene, abordaje abierto + **0VUS07Z** Suplemento en pene, con sustituto de tejido autólogo, abordaje abierto.

Reparación fibrosis de pene con incisión de la placa e injerto de vena safena obtenido percutáneamente

0VNS0ZZ Liberación de pene, abordaje abierto + **0VUS07Z** Suplemento en pene, con sustituto de tejido autólogo, abordaje abierto + **06B(P/Q)3ZZ** Escisión de vena safena interna, abordaje percutáneo (abierta/izquierda).

- **Escisión de la placa e injerto:** en este caso se realiza la extirpación de la placa cuyo defecto es posteriormente cubierto con un injerto similar a la técnica anterior.

Codificación

Resección de placa fibrosa de pene

0VNS0ZZ Liberación de pene, abordaje abierto + **0VBS0ZZ** Escisión de pene, abordaje abierto.

Resección de placa fibrosa de pene e injerto de vena dorsal del pene

0VNS0ZZ Liberación de pene, abordaje abierto + **0VBS0ZZ** Escisión de pene, abordaje abierto + **0VUS07Z** Suplemento en pene, con sustituto de tejido autólogo, abordaje abierto.

Resección de placa fibrosa de pene e injerto de fascia temporal.

0VNS0ZZ Liberación de pene, abordaje abierto + **0VBS0ZZ** Escisión de pene, abordaje abierto + **0VUS07Z** Suplemento en pene, con sustituto de tejido autólogo, abordaje abierto + **0JB00ZZ** Escisión de tejido subcutáneo y fascia, cuero cabelludo, abordaje abierto.

11.4. Tratamiento de la torsión testicular

La torsión testicular, o mejor llamada torsión o vólvulo del cordón espermático es una urgencia quirúrgica, pues el retraso de su tratamiento conlleva la necrosis testicular. Ciertas variaciones anatómicas de la túnica vaginal, testículo, epidídimo y gubernaculum predisponen al vólvulo o torsión del cordón espermático. La torsión del cordón ocasiona la oclusión vascular, que se traduce en edema del dídimo y cordón. Si la oclusión persiste se traduce en infarto hemorrágico del testículo con pérdida de la espermatogénesis (en un plazo de 3-5 horas) y de la función endocrina (hasta 10 horas). El objetivo de la intervención es restaurar la irrigación testicular y así salvar la glándula testicular corrigiendo la torsión del cordón, que es la causa del problema. Para acceder se realiza una incisión escrotal o inguinal. Se detorsiona el cordón (lo que implica la detorsión del testículo) y se expone el testículo para comprobar su grado de isquemia por su color violáceo u oscuro. Se aplica calor para intentar su recuperación, lo que se confirma por el color rosado que toma. Si se recupera antes de cerrar, para evitar recidivas, se fija el testículo con unos puntos de sutura a la túnica vaginal (orquidopexia), o bien se realiza una resección y eversión vaginal (ver Hidrocelectomía) y fijación del testículo al dartos escrotal. En general, dado que el defecto de fijación suele ser bilateral, se realiza una orquidopexia en el testículo contralateral sano. En cambio si no es viable el testículo se realiza su extirpación (orquiectomía) con o sin implante de una prótesis testicular (puede hacerse en un segundo tiempo quirúrgico) y la orquidopexia del otro testículo. El tipo de procedimiento para la detorsión es **REPOSICIÓN** del cordón espermático, con tipo de abordaje **ABIERTO**. La orquidopexia se codifica como **REPARACIÓN** de testículo. La resección y eversión de la vaginal es **ESCISIÓN** de la túnica vaginal y la orquiectomía es **RESECCIÓN** de testículo. Si se coloca una prótesis testicular codifi-

caremos con el tipo de procedimiento SUSTITUCIÓN de testículo con SUSTITUTO SINTÉTICO.

Codificación

Detorsión testicular derecha y orquidopexia bilateral

0VSF0ZZ Reposición de cordón espermático, derecho, abordaje abierto + **0VQC0ZZ** Reparación de testículos, bilateral, abordaje abierto.

Detorsión testicular izquierda con resección y eversión vaginal y orquidopexia bilateral

0VSG0ZZ Reposición de cordón espermático, izquierdo, abordaje abierto + **0VB70ZZ** Escisión de túnica vaginal, izquierda, abordaje abierto + **0VQC0ZZ** Reparación de testículos, bilateral, abordaje abierto.

Orquiectomía izquierda y orquidopexia derecha

0VTB0ZZ Resección de testículo, izquierdo, abordaje abierto + **0VQ90ZZ** Reparación de testículo, derecho, abordaje abierto.

Orquiectomía derecha con inserción de prótesis y orquidopexia izquierda

0VRB0JZ Sustitución de testículo, izquierdo, con sustituto sintético, abordaje abierto + **0VQB0ZZ** Reparación de testículo, izquierdo, abordaje abierto.

11.5. Reparación de criptorquidia

El término criptorquidia significa literalmente testículo oculto. Quiere decir que el testículo no se encuentra en su localización anatómica normal en la bolsa escrotal. Se toma como sinónimo de testículo no descendido (TND). Pero no es igual el tratamiento de un testículo que se aloja en el canal inguinal o muy cerca de él (teste palpable) del que se aloja en la cavidad abdominal (teste no palpable). El objetivo de la intervención es colocar el testículo en su posición normal, denominándose orquidopexia, que tiene una codificación distinta a la orquidopexia ya comentada antes en la detorsión testicular que supone solo una fijación con suturas.

- **Testes palpable:** supone que el testículo está en el canal inguinal o muy próximo a él. La técnica consiste en localizar y reponer el testículo en su sitio, con un abordaje abierto mediante una incisión inguinal o inguinotomía, que es la técnica clásica, o bien con acceso laparoscópico. Se codifica con el tipo de procedimiento REPOSICIÓN de testículo, con tipo de bordaje ABIERTO o ENDOSCÓPICO PERCUTÁNEO (orquidopexia de Fowler).
- **Teste no palpable:** significa que su localización es intraabdominal y probablemente lejana al orificio inguinal interno. Su abordaje es laparoscópico, pues primero se realiza una inspección diagnóstica. Si la glándula no es viable, no existe o está atrófica se desiste de la reparación, y según el caso puede realizarse o no una orquiectomía. Si es viable, y los vasos y el conducto espermático tienen longitud suficiente para llevar el testículo al escroto sin provocar tensión, se realiza la reposición, necesitando una incisión escrotal para fijar el testículo. La técnica más utilizada es la de **Fowler-Stephen en un tiempo**. En cambio si no hay longitud suficiente de los vasos y conducto para recolocar el testículo, se hace en dos tiempos. En un primero se procede a la ligadura del cordón espermático con clips, para que se genere una nueva red vascular colateral a través del conducto deferente que se constituirá con el tiempo en el nuevo pedículo testicular, y en un segundo tiempo (unos seis meses después) se realiza el descenso por inguinotomía o por laparoscopia. Esta es la denominada orquidopexia de **Fowler-Stephens en dos tiempos**.

Codificación

Orquidopexia inguinal en criptorquidia

0VS(9/B/C)0ZZ Reposición de testículo, abordaje abierto (derecho/izquierdo/bilateral).

Orquidopexia de Fowler-Stephan en un tiempo

0VS(9/B/C)4ZZ Reposición de testículo, abordaje endoscópico percutáneo (derecho/izquierdo/bilateral).

Orquidopexia de Fowler-Stephan en dos tiempos, segundo por inguinotomía

Tiempo 1:

0VL(F/G/H)4CZ Oclusión de cordón espermático, con dispositivo extraluminal, abordaje endoscópico percutáneo (derecho/izquierdo/bilateral).

Tiempo 2:

0VS(9/B/C)0ZZ Reposición de testículo, abordaje abierto (derecho/izquierdo/bilateral).

11.6. Vasectomía

La técnica consiste en la ligadura y extirpación de un segmento del conducto deferente con el objetivo de evitar el paso de los espermatozoides. Es la técnica electiva de esterilización masculina. La técnica clásica realiza una incisión vertical en cada escroto de 1-2 cm, se disecciona el conducto, se expone y se clampa un segmento de 2-3 cm, del que se escinden entre uno y dos centímetros, para finalmente electrocoagular los extremos. Otra opción es realizar una sola incisión escrotal media horizontal para desde ella acceder a ambos conductos deferentes. La técnica denominada “sin bisturí” o “sin incisión” utiliza un acceso percutáneo. El tipo de procedimiento es ESCISIÓN. La técnica para revertir una vasectomía se denomina vasovasostomía, que consiste en refrescar los bordes separados y anastomosarlos, con el objetivo de devolver la fertilidad en un paciente previamente vasectomizado. Se realiza por abordaje ABIERTO con el uso del microscopio quirúrgico y el tipo de procedimiento REPARACIÓN de conductos deferentes.

Codificación

Vasectomía clásica

0VBQ0ZZ Escisión de conductos deferentes, bilateral, abordaje abierto.

Vasectomía sin incisión

0VBQ3ZZ Escisión de conductos deferentes, bilateral, abordaje percutáneo.

Vasovasostomía

0VQQ0ZZ Reparación de conductos deferentes, bilateral, abordaje abierto.

11.7. Circuncisión y otra cirugía relacionada

Incluimos en este apartado varias técnicas realizadas sobre el prepucio, habituales y muy relacionadas entre sí, pues su objetivo es el mismo, permitir de una u otra forma que el prepucio no comprima el pene. En todas ellas se usa el tipo de procedimiento LIBERACIÓN de pene por abordaje EXTERNO.

- **Circuncisión:** es la resección del prepucio para tratar la fimosis, situación en la que el prepucio no puede retraerse del glande o si lo hace no vuelve a su posición normal (parafimosis). Además hay que añadir el código de RESECCIÓN del prepucio.
- **Plastia prepucial:** consiste en hacer una incisión en el prepucio para liberar su adhesión al glande, sin extirpar nada, lo que permite conservar el prepucio.
- **Frenuloplastia:** se realiza la sección del frenillo entre dos suturas para liberar al pene.

Codificación

Circuncisión

0VNSXZZ Liberación de pene, abordaje externo + **0VTIXZZ** Resección de prepucio, abordaje externo.

Plastia de prepucio

0VNSXZZ Liberación de pene, abordaje externo.

Frenuloplastia de pene

0VNSXZZ Liberación de pene, abordaje externo.

12. Referencias bibliográficas

Ministerio de Sanidad, Servicios Sociales e Igualdad, Secretaría General Técnica. Clasificación Internacional de Enfermedades- 10ª Revisión.

Sistema de Clasificación de Procedimientos. 2ª Edición. Enero de 2018.

Unidad Técnica de Codificación CIE-10-ES. Ministerio de Sanidad, Servicios Sociales e Igualdad. Manual de Codificación CIE-10-ES Procedimientos. Edición 2018.

Unidad Técnica de Codificación CIE-10-ES. Ministerio de Sanidad, Servicios Sociales e Igualdad. Cuadernos de Codificación CIE-10-ES Número 1. 1º Semestre de 2016.

Unidad Técnica de Codificación CIE-10-ES. Ministerio de Sanidad, Servicios Sociales e Igualdad. Cuadernos de Codificación CIE-10-ES Número 2. 2º Semestre de 2016.

Unidad Técnica de Codificación CIE-10-ES. Ministerio de Sanidad, Servicios Sociales e Igualdad. Cuadernos de Codificación CIE-10-ES Número 3. 2º Semestre de 2017.

Fuller, Joanna. Instrumentación quirúrgica: principios y práctica. 5ª edición. Médica Panamericana. Buenos Aires 2013.

Broseta, Enrique y otros. Atlas Quirúrgico de Urología Práctica. Ene ediciones. Madrid 2008.

American Hospital Association (AHA). Coding Clinic for ICD-10-CM and ICD-10-PCS. Vol. 29 2012. Vol.30 2013. Vol.31 2014. Vol.32 2015. Vol.33 2016. Vol. 34 2017.

Artículos obtenidos y consultas webs:

<https://medlineplus.gov/spanish>
<http://scielo.isciii.es/scielo.php>
<http://www.medigraphic.com>
<https://www.sciencedirect.com/>
<https://www.ncbi.nlm.nih.gov/pubmed>
<https://scielo.conicyt.cl/scielo.php?lng=es>
<https://books.google.es/books?>
<http://revistamedicahjca.med.ec/home.html>
<http://uroweb.org/guidelines/>
www.aeu.es/guiasaeueua.aspx
<https://www.cdc.gov/ncbddd/spanish>
<http://www.uropediatria.com>
<https://prezi.com>
<https://www.redclinica.cl>
<http://www.iqb.es/diccio/o/operacionm.htm>
<https://www.mayoclinic.org/es-es>
<https://www.aeped.es/sites/default>

B. Preguntas a la unidad

Neoplasias

1. Admisión para Radioembolización. En el boletín de formación continuada del primer semestre de 2016 se dice que en los ingresos para quimioembolización el diagnóstico principal es Z51.11. Mi pregunta es: ¿en los ingresos para Radioembolización el diagnóstico principal sería Z51.0 o el código del tumor?

RESPUESTA

El código **Z51.0 Contacto para radioterapia antineoplásica** está pensado para los tratamientos oncológicos de radioterapia externa, en los que se usa un aparato (acelerador lineal) que dirige la radiación desde fuera del cuerpo hacia el tumor. La dosis total de radiación se administra a lo largo de varias semanas en sesiones que se realizan de manera ambulatoria.

No debe emplearse el código **Z51.0** en las admisiones para tratamientos oncológicos de braquirradioterapia (o braquiterapia o radioterapia interna) en los que la fuente de radiación se coloca dentro del tumor o muy próxima a él, ni en los tratamientos con radiofármacos que se diseminan por el torrente sanguíneo y se acumulan en el tejido tumoral por mecanismos químicos. En estos casos el diagnóstico principal debe ser la neoplasia que se está tratando.

Esta situación ya fue abordada en el Cuaderno de Codificación 1º Semestre de 2016 en la pregunta número 7.

2. Enfermedad de Castleman. En la edición de enero de 2018 la CIE-10-ES ya dispone de código para identificar la Enfermedad de Castleman (D47.Z2), pero la CIE-O-3.1 no tiene código para la misma. Ya que todas las neoplasias deben ser codificadas con 2 códigos (el código del capítulo 2 de la CIE-10-ES y el morfológico de la CIE-O-3.1), ¿cuál debemos asignar para identificar la Enfermedad de Castleman?

RESPUESTA

Efectivamente en la 2ª edición de la CIE-10-ES de enero de 2018 ha aparecido un nuevo código, el **D47.Z2 Enfermedad de Castleman**, y la CIE-O-3.1 no tiene un código morfológico específico para la misma.

La **enfermedad de Castleman** es un padecimiento raro, que se caracteriza por gran crecimiento del tejido linfoide. Después de su descripción inicial, en 1954, también se le conoce como hiperplasia gigante de ganglios linfáticos, hamartoma de ganglios linfáticos, linfo-reticuloma folicular, linfoma gigante benigno, hamartoma linfoide angiomatoso o hiperplasia angiofolicular de ganglios mediastínicos. Este padecimiento linfoproliferativo se clasifica de acuerdo con los hallazgos histopatológicos de los ganglios afectados como hialinovascular, de células plasmáticas o tipo mixto.

Al tratarse de un trastorno linfoproliferativo se le debe adjudicar la morfología **9970/1 Trastorno Linfoproliferativo SAI**

IA:

Trastorno

- linfoproliferativo

-- SAI 9970/1

Codificación de la **Enfermedad de Castleman**:

**D47.Z2 Enfermedad de Castleman,
9970/1 Trastorno linfoproliferativo, SAI**

Enfermedades endocrinas, nutricionales y metabólicas

3. Diabetes con catarata. Paciente que acude para operación de cataratas. Antecedentes personales: Diabetes Mellitus. ¿Debemos asociar la catarata con la diabetes?

RESPUESTA

Efectivamente. El Manual de codificación CIE-10-ES Diagnósticos, ed. 2018, indica en el punto 4.1.3. COMPLICACIONES DE LA DIABETES MELLITUS, que “A la hora de codificar determinadas condi-

ciones que aparecen listadas junto con el diagnóstico de diabetes debe tenerse en cuenta si éstas aparecen relacionadas bajo el término “con” en el Índice Alfabético o en una nota de instrucción de la lista tabular. Tal como se ha reflejado en el punto A.2.3 INSTRUCCIONES DE LA LISTA TABULAR DE ENFERMEDADES: “La clasificación supone una relación causal entre las dos afecciones vinculadas por este término en el índice alfabético o lista tabular. Estas afecciones deben ser codificadas como relacionadas, incluso aunque la documentación del clínico no las asocie de forma explícita, salvo que en la documentación se indique claramente que dichas afecciones no guardan relación. En caso de afecciones no vinculadas específicamente por los términos relacionales de la clasificación, la documentación del profesional sanitario debe asociar ambas afecciones para poder codificarlas como relacionadas”.

Puesto que el índice alfabético proporciona una entrada directa para Diabetes con catarata, ambas afecciones deben asociarse.

Diabetes, diabético (mellitus) (sacarina) E11.9

- con

-- amiotrofia E11.44

-- angiopatía periférica E11.51 [+]

-- artropatía NCOC E11.618 [+]

-- catarata E11.36

Trastornos mentales y del comportamiento

4. Ex abuso de sustancias. Me gustaría saber cómo se debe codificar una situación de Historia personal de abuso de sustancia. La clasificación nos indica que utilicemos la categoría correspondiente con el cuarto carácter 1. ¿Cómo se codificaría “Ex consumidor de cocaína” o “Ex adicto a cocaína”? ¿Debemos utilizar el código F14.21 Dependencia de cocaína en remisión?

RESPUESTA

La entrada en el Índice Alfabético que proporciona CIE-10-ES 2ª edición, para la situación que usted plantea es:

Historia (de)

- familiar

- personal (de) – véase además Historia, familiar (de)

- - abuso de sustancia NCOC F10 – F19 con cuarto carácter 1

Esta entrada del índice alfabético es incorrecta, la instrucción hace referencia a que dentro de la sección TRASTORNOS MENTALES Y DEL COMPORTAMIENTO DEBIDOS AL CONSUMO DE SUSTANCIAS PSICOACTIVAS (F10-F19), el cuarto carácter 1 clasifica el abuso de sustancias. La CIE-10-ES 2ª edición de 2018 no incluye códigos que permitan codificar la situación de “**Abuso en remisión** (de alcohol, opiáceos, sedantes, etc.)” y solo permite codificar la “remisión” para los casos de dependencia.

En cualquier caso es importante aclarar con el clínico si realmente se trata de un abuso de sustancias o se trata de una dependencia. Las expresiones clínicas “Ex-consumidor de cocaína” o “Ex-adicto a cocaína” pueden reflejar realmente una situación de dependencia a cocaína, pero este punto siempre debe ser aclarado con el clínico. Si se tratara de una dependencia si dispone de códigos para identificar la situación “en remisión”.

Si se desea reflejar en la codificación la situación de “Ex abuso de sustancias” (sin que haya existido dependencia) puede utilizar el código **Z86.59 Historia personal de otros trastornos mentales y del comportamiento**.

Enfermedades del sistema nervioso

5. Biopsia del nervio sural. ¿Qué valor de localización anatómica se debe elegir cuando se codifica una biopsia del nervio sural? ¿Y qué valor de abordaje?

RESPUESTA

El nervio sural es un nervio sensitivo exclusivamente, responsable de la inervación del borde póstero-lateral de la pierna y del dorso lateral del pie. Clásicamente se ha descrito como la unión del nervio cutáneo sural medial y el ramo comunicante peroneo del nervio peroneo común. El nervio sural medial se origina del nervio tibial (rama terminal del ciático poplíteo interno en la fosa poplíteo). El nervio cutáneo sural lateral es rama del nervio

peroneo común, y se origina del mismo proximalmente, casi siempre en la fosa poplítea o antes de rodear la cabeza del peroné5. Una vez formado el nervio sural (que puede ocurrir a distintos niveles de la pierna siendo con más frecuencia en el tercio medio de la misma), perfora la fascia y se hace subcutáneo, discurriendo inicialmente en un trayecto medial y posterior al borde lateral del tendón de Aquiles y en compañía frecuente de la vena safena externa, que a este nivel es también subcutánea. Más distalmente, el nervio sural común sobrepasa el borde lateral del tendón de Aquiles y discurre entre éste y el maléolo lateral. En esta región el nervio sural común se ramifica para dar la inervación del borde dorso-lateral del pie. En el IA de CIE-10-ES Procedimientos encontramos:

Nervio cutáneo sural lateral – buscar Nervio, Peroneo

Nervio cutáneo sural medial – buscar Nervio, Tibial

Igualmente en el Anexo C de Términos Clave de Localizaciones Anatómicas aparece:

Término	Buscar en CIE-10-ES Procedimientos
Nervio cutáneo sural lateral	Nervio peroneo
Nervio cutáneo sural medial	Nervio tibial

Y lo mismo podemos ver en el Anexo E de Definiciones de Localizaciones Anatómicas (disponible en la edición 2018 de CIE-10-ES Procedimientos).

Término de Localización Anatómica	Incluye en la CIE-10-ES Procedimientos
Nervio Peroneo	Nervio cutáneo sural lateral Nervio peroneo común Nervio poplíteo externo
Nervio Tibial	Nervio cutáneo sural medial Nervio plantar lateral Nervio plantar medial Nervio poplíteo interno

En el caso de una biopsia de nervio sural el valor de localización anatómica a elegir será “Nervio Peroneo” o “Nervio Tibial” si nos especifican en qué nervio sural se está realizando el procedimiento (lateral o medial). Lo

más frecuente es que la biopsia se realice en el nervio sural una vez que se han unido las ramas procedentes del nervio tibial y peroneo (nervio sural común o nervio sural propiamente dicho) a nivel del tobillo, en el maléolo lateral cerca del borde del tendón de Aquiles. En este caso utilizaremos el valor de localización anatómica correspondiente a “Nervio tibial”.

El valor de abordaje a elegir dependerá de la información contenida en la documentación clínica.

6. Biopsia estereotáctica de cerebro. La biopsia estereotáctica es un método muy preciso para tomar muestras de tejidos cerebrales (biopsias) a través de un orificio muy pequeño en el cráneo de manera que se evita realizar una operación más complicada. La biopsia se lleva a cabo mediante un trépano en el cráneo con una aguja muy fina previa localización de las coordenadas de la lesión para tomar la muestra y, por lo general, mediante el uso de un neuronavegador. En este caso, ¿utilizaríamos el código de procedimiento “Escisión en cerebro, abordaje abierto, diagnóstico” (00B00ZX)?

RESPUESTA

Efectivamente este tipo de biopsias se realizan mediante un trépano en el cráneo y utilizando una aguja muy fina por lo que el abordaje correcto es 3 Percutáneo:

00B03ZX Escisión de cerebro, diagnóstico (-a), abordaje percutáneo

Además si se trata de una técnica asistida por ordenador se debe utilizar el código apropiado de la Sección 8 Otros Procedimientos:

8E09XB(F,G,H,Z) Otros procedimientos en región de cabeza y cuello, procedimiento asistido por ordenador, abordaje externo (eligiendo el valor adecuado de calificador)

Enfermedades del ojo y sus anexos

7. Flap conjuntival tipo Gunderson. ¿Cómo se debería codificar este procedimiento? Pensamos que sería una transferencia de esclerótica para tapan una perforación corneal, pero en el Sistema Orgánico 8 Ojo,

solo podemos utilizar el tipo de procedimiento Transferencia referido a los músculos extraoculares.

RESPUESTA

Un recubrimiento conjuntival es una técnica quirúrgica, generalmente temporal que se utiliza para cubrir una lesión ocular como un adelgazamiento corneal, una perforación o úlcera y algunas queratitis. Los procedimientos que avanzan la conjuntiva sobre la córnea, denominados recubrimientos conjuntivales, le ofrecen a la córnea protección, trofismo, refuerzo y aporte vascular, con el objetivo de ser un vendaje natural que ayude a la correcta cicatrización de la misma.

La técnica quirúrgica inicialmente descrita por Gunderson utiliza una disección bajo microscopio para crear un colgajo delgado conjuntival. Se disecciona la conjuntiva evitando perforarla. El colgajo se utilizará para cubrir la córnea. Los brazos horizontales del colgajo se dejarán íntegros para permitir un soporte vascular del mismo¹.

Codificación: efectivamente el tipo de procedimiento más adecuado sería Transferencia, pero en la actualidad la tabla 08X no ofrece posibilidad de elegir una Localización Anatómica adecuada.

Se trataría de una Reparación de córnea, utilizando para la misma tejido autólogo. Dado que las tablas de Reparación no ofrecen la posibilidad de utilizar dispositivo podemos utilizar el tipo de procedimiento Suplemento (para reflejar el uso de conjuntiva, y aunque no cumple el colgajo la definición de dispositivo)

El código a utilizar sería **08U(8,9)(0,3,X)7Z** Suplemento en córnea (derecha o izquierda) con sustituto de tejido autólogo, abordaje (abierto, percutáneo o externo)

Enfermedades del aparato circulatorio

8. Insuficiencia cardiaca e hipertensión. Según el punto 9.2.1 de la nueva normativa de diagnósticos, hay que suponer la relación entre la insuficiencia cardiaca y la hipertensión, a no ser que el clínico diga lo contrario. Es decir, en el momento que haya insuficiencia cardiaca e HTA hay

que codificar I11 o I13 (con ERC). El ejemplo que hay en el manual induce a error. ¿Esto es así?

9. HTA y enfermedad cardiaca. Según figura en el nuevo Manual de Codificación de 2018 en el apartado 9.2.1 parece entenderse que todas las insuficiencias cardiacas son hipertensivas al estar vinculados ambos términos con la preposición “con”, incluso en ausencia de documentación explícita que las vincule.

RESPUESTA

Efectivamente la normativa al respecto ha cambiado y es de aplicación desde el 01 de enero de 2018.

En el Manual de Codificación de Diagnósticos, edición 2018, en el punto **9.2.1** se hace referencia a la codificación de la HTA y la enfermedad cardiaca: “La categoría **I11 Enfermedad cardíaca hipertensiva** es código de combinación para las enfermedades cardiacas clasificadas bajo **I50 Insuficiencia cardiaca** o **I51.4-I51.9**. La clasificación presupone una relación causal entre hipertensión y afectación cardiaca ya que el Índice Alfabético vincula ambos términos con la preposición “con”. Estas afecciones deben codificarse como relacionadas incluso en ausencia de documentación explícita que las asocie. Las mismas enfermedades del corazón (I50, I51.4-I51.9) con hipertensión, **se codifican de forma separada si el clínico ha documentado específicamente causas diferentes para ellas**. La secuencia de códigos depende de las circunstancias del contacto”

Es decir si el clínico especifica la causa de la insuficiencia cardiaca y ésta no es hipertensiva, no es necesario vincular la HTA y la insuficiencia cardiaca a la hora de codificarla. Veamos algunos ejemplos:

– Cardiopatía hipertensiva con insuficiencia cardiaca.

I11.0 Enfermedad cardíaca hipertensiva con insuficiencia cardiaca
I50.9 Insuficiencia cardiaca, no especificada

– Paciente con antecedentes de HTA que ingresa por IAM de cara anterior en situación de fallo cardiaco izquierdo de origen isquémico (relacionado con su IAM)

I21.09 Infarto agudo de miocardio con elevación de ST (IAM-CEST) (IMEST) (STEMI) con implicación de otra arteria coronaria de la cara anterior

I50.1 Insuficiencia ventricular izquierda

I10 Hipertensión esencial (primaria)

(En este caso nos especifican la causa del fallo cardiaco por lo que no es necesario asociarlo a la HTA)

– Paciente con antecedentes de HTA que ingresa por insuficiencia cardiaca.

I11.0 Enfermedad cardíaca hipertensiva con insuficiencia cardiaca

I50.9 Insuficiencia cardiaca, no especificada

(No conocemos la etiología de la insuficiencia cardiaca y siguiendo la normativa de codificación debemos vincular la HTA y el fallo cardiaco)

10. HTA y nefropatía diabética. Paciente con antecedentes de HTA y nefropatía diabética. En ningún lugar de la documentación indican que tenga una “enfermedad renal crónica”. Ingresó por ejemplo debido a descompensación de insuficiencia cardíaca ¿Cómo se codifica?

RESPUESTA

Por lo que expone usted en la pregunta se trata de un paciente hipertenso, con nefropatía diabética que ingresa por descompensación de insuficiencia cardiaca.

Con los datos aportados la codificación correcta sería:

I11.0 Enfermedad cardiaca hipertensiva con insuficiencia cardiaca

I50.9 Insuficiencia cardiaca no especificada

E11.21 Diabetes mellitus tipo 2 con nefropatía diabética

En el Manual de Codificación de Diagnósticos, edición 2018, en el punto **9.2.1** se hace referencia a la codificación de la HTA y la enfermedad cardiaca: “La categoría **I11 Enfermedad cardíaca hipertensiva** es código de combinación para las enfermedades cardiacas clasificadas bajo

I50 Insuficiencia cardiaca o I51.4-I51.9. La clasificación presupone una relación causal entre hipertensión y afectación cardiaca ya que el Índice Alfabético vincula ambos términos con la preposición “con”. Estas afecciones deben codificarse como relacionadas incluso en ausencia de documentación explícita que las asocie. Las mismas enfermedades del corazón (I50, I51.4-I51.9) con hipertensión, **se codifican de forma separada si el clínico ha documentado específicamente causas diferentes para ellas.** La secuencia de códigos depende de las circunstancias del contacto”

Por otra parte, respecto a la diabetes, no está especificado el tipo, por lo que siguiendo la normativa y el IAE, debemos codificarla en la categoría **E11 Diabetes Mellitus tipo 2.** Al indicar que el paciente tiene nefropatía diabética pero sin que exista enfermedad renal crónica (ERC) el código a utilizar es el **E11.21 Diabetes Mellitus tipo 2 con nefropatía diabética.**

IAE:

Diabetes, diabético (mellitus) (sacarina) E11.9

- con

- - nefropatía E11.21

Como aclaración a la codificación de la ERC e hipertensión, recordar que en la normativa de 2018, la CIE-10-ES también asume que hay una relación entre enfermedad renal crónica e hipertensión al estar vinculadas en el IAE con el término “con”, pero si el clínico identifica una causa de ERC diferente a la HTA, no debe codificarse la enfermedad renal crónica como hipertensiva (esto es un cambio con respecto a la edición de 2016). Ejemplos:

– Paciente con HTA y ERC estadio 3 por nefropatía diabética crónica.

E11.22 Diabetes mellitus tipo 2 con nefropatía diabética crónica

N18.3 Enfermedad renal crónica, estadio 3 (moderada)

I10 HTA

- Paciente con Diabetes Mellitus e HTA. Presenta enfermedad renal crónica estadio 3 secundaria a nefropatía diabética crónica e hipertensión.

E11.22 Diabetes mellitus tipo 2 con nefropatía diabética crónica

I12.9 Enfermedad renal crónica hipertensiva con enfermedad renal crónica en estadio 1 a 4 o con enfermedad renal crónica no especificada

N18.3 Enfermedad renal crónica, estadio 3 (moderada)

- Paciente con enfermedad renal crónica estadio 3, HTA y diabetes mellitus.

I12.9 Enfermedad renal crónica hipertensiva con enfermedad renal crónica en estadio 1 a 4 o con enfermedad renal crónica no especificada

E11.22 Diabetes mellitus tipo 2 con nefropatía diabética crónica

N18.3 Enfermedad renal crónica, estadio 3 (moderada)

11. HTA e insuficiencia cardiaca. Se trata de un paciente que tiene una hipertensión arterial y además una insuficiencia cardiaca congestiva. En ningún momento el clínico indica que se trata de una cardiopatía hipertensiva ni tampoco que tenga una enfermedad comprendida entre el I51.4 y el I51.9. En este caso concreto ¿se ha de asociar la hipertensión arterial y la insuficiencia cardiaca con el código I11.0 y añadir el código I50.9?; o bien ¿hay que codificar por separado el código I10 y el I50.9? Esta pregunta la hago en referencia a que en el índice de enfermedades no veo que se asocie con un “con” la HTA y la insuficiencia cardiaca directamente, y sí cuando además tiene una enfermedad comprendida entre el I51.4 y el I51.9.

RESPUESTA

Según la nota de codificación publicada recientemente en la sección Normativa, de la pestaña Documentación de eCIE-Maps existe una errata en el Índice Alfabético de Enfermedades bajo el término principal “Hipertensión”. Dicha nota dice:

“Se ha detectado una omisión en el índice alfabético de CIE-10-ES Diagnósticos, que dificulta la codificación correcta de la hipertensión con afectación cardíaca según la normativa vigente de la segunda edición de CIE-10-ES 2018

Donde dice:

Hipertensión

- con

- - implicación cardíaca (afecciones clasificadas en I51.4 - I51.9 debidas a hipertensión) – véase Hipertensión, corazón

Debe decir:

Hipertensión

- con

- - implicación cardíaca (afecciones clasificadas en **I50**, I51.4 - I51.9 debidas a hipertensión) – véase Hipertensión, corazón”

Además en el Manual de Codificación de Diagnósticos, punto 9.2.1 encontramos lo siguiente: “La categoría **I11 Enfermedad cardíaca hipertensiva** es código de combinación para las enfermedades cardíacas clasificadas bajo **I50 Insuficiencia cardíaca** o **I51.4-I51.9**. La clasificación presupone una relación causal entre hipertensión y afectación cardíaca ya que el Índice Alfabético vincula ambos términos con la preposición “con”. Estas afecciones deben codificarse como relacionadas incluso en ausencia de documentación explícita que las asocie. Las mismas enfermedades del corazón (I50, I51.4-I51.9) con hipertensión, **se codifican de forma separada si el clínico ha documentado específicamente causas diferentes para ellas**. La secuencia de códigos depende de las circunstancias del contacto.”

Por todo ello en la pregunta que usted formula la hipertensión y la insuficiencia cardíaca deben relacionarse ya que el clínico no identifica la etiología de la insuficiencia cardíaca.

12. Insuficiencia cardíaca con HTA y valvulopatía documentada como reumática. En un paciente en el que coexista una ICC, HTA y valvulopatía reumática (especificada por el clínico como tal), sin que el médico especifique la causa de la insuficiencia cardíaca, ¿debemos relacionar la

HTA con la insuficiencia cardíaca, y además poner dicha insuficiencia cardíaca cómo reumática?

Según la normativa, si coexiste ICC + HTA, hay que relacionarlas, pero también lo pone cuando la ICC coexiste con valvulopatía reumática (especificada por el clínico como reumática).

RESPUESTA

Efectivamente, un paciente con una valvulopatía documentada como reumática, HTA e insuficiencia cardiaca de causa no especificada por el clínico debe codificarse aplicando la normativa actual que dice:

- Se asignará el código **I09.81 Insuficiencia cardiaca reumática** en aquellos casos en los que el fallo cardiaco coexista con una enfermedad cardiaca reumática documentada como tal, excepto que el médico indique una causa diferente del fallo. No se debe asumir la naturaleza del fallo cardíaco como reumático por la mera coexistencia de enfermedades valvulares que la CIE-10-ES Diagnósticos clasifica como reumáticas a menos que el clínico especifique la naturaleza reumática del fallo. Se añadirá un código de la categoría **I50 Insuficiencia cardiaca** para identificar el tipo de insuficiencia cardíaca. (Manual de codificación CIE-10-ES Diagnósticos 2018, punto 9.3.2.a)
- La categoría **I11 Enfermedad cardíaca hipertensiva** es código de combinación para las enfermedades cardiacas clasificadas bajo **I50 Insuficiencia cardiaca** o **I51.4-I51.9**. La clasificación presupone una relación causal entre hipertensión y afectación cardiaca ya que el Índice Alfabético vincula ambos términos con la preposición “con”. Estas afecciones deben codificarse como relacionadas incluso en ausencia de documentación explícita que las asocie. Las mismas enfermedades del corazón (I50, I51.4-I51.9) con hipertensión, **se codifican de forma separada si el clínico ha documentado específicamente causas diferentes para ellas**. La secuencia de códigos depende de las circunstancias del contacto (Manual de Codificación CIE-10-ES Diagnósticos 2018)

Es decir, debe utilizarse el código **I09.81 Insuficiencia cardiaca reumática** (ya que coexiste la IC con enfermedad cardiaca reumática documentada y no se indica una causa diferente para el fallo cardiaco) y el código **I11.0 Enfermedad cardiaca hipertensiva con insuficiencia cardiaca** (ya que la clasificación presupone una relación causal entre la IC y la HTA y el clínico no especifica una causa diferente para el fallo cardiaco). Además habrá que añadir el código que corresponda de la categoría I50 Insuficiencia cardiaca.

13. Balón recubierto de fármacos. Para las angioplastias percutáneas de arteria tibial o peronea no existe en CIE-10-ES Procedimientos el calificador “balón recubierto de fármacos”. ¿Debemos utilizar el calificador Z Ninguno? ¿Existe otra forma de codificarlo?

RESPUESTA

En la actualidad, CIE-10-ES Procedimientos solo permite utilizar el calificador **1** Balón Recubierto de Fármacos, en la tabla **041** para las localizaciones anatómicas **K** Arteria Femoral, Derecha, **L** Arteria Femoral, Izquierda, **M** Arteria Poplítea, Derecha, y **N** Arteria Poplítea, Izquierda.

Para el resto de localizaciones anatómicas no hay posibilidad de codificar el Balón recubierto de fármacos debiendo utilizar en estas situaciones el calificador **Z** Ninguno. En EEUU, en el fy 2018 se ha incorporado dicho calificador para todas las localizaciones anatómicas de la tabla 047. Dicha normativa está disponible en: <https://www.cms.gov/Medicare/Coding/ICD10/2018-ICD-10-PCS-and-GEMs.html>

Tabla 047

Section	0 Medical and Surgical		
Body System	4 Lower Arteries		
Operation	7 Dilation: Expanding an orifice or the lumen of a tubular body part		
Body Part	Approach	Device	Qualifier
0. Abdominal Aorta 1. Celiac Artery 2. Gastric Artery 3. Hepatic Artery 4. Splenic Artery 5. Superior Mesenteric Artery 6. Colic Artery, Right 7. Colic Artery, Left 8. Colic Artery, Middle 9. Renal Artery, Right A. Renal Artery, Left B. Inferior Mesenteric Artery C. Common Iliac Artery, Right D. Common Iliac Artery, Left E. Internal Iliac Artery, Right F. Internal Iliac Artery, Left H. External Iliac Artery, Right J. External Iliac Artery, Left. K. Femoral Artery, Right L. Femoral Artery, Left M. Popliteal Artery, Right N. Popliteal Artery, Left P. Anterior Tibial Artery, Right Q. Anterior Tibial Artery, Left R. Posterior Tibial Artery, Right S. Posterior Tibial Artery, Left T. Peroneal Artery, Right U. Peroneal Artery, Left V. Foot Artery, Right W. Foot Artery, Left Y. Lower Artery	0. Open 3. Percutaneous 4. Percutaneous Endoscopic	4. Intraluminal Device, Drug-eluting D. Intraluminal Device Z. No Device	1. Drug-Coated Balloon 6. Bifurcation Z. No Qualifier

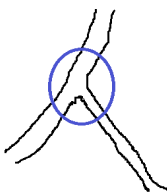
14. Arterias coronarias. ¿Cómo se deben codificar los procedimientos que se realizan en una bifurcación de arterias coronarias?

El calificador Bifurcación aparece en las siguientes **tablas 027 y 02C** (para los valores de localización anatómica que hacen referencia a arterias coronarias), **037, 03C, 047, 04C** (para todas las localizaciones anatómicas) y **04V** (solo para la aorta abdominal). Es decir aparece solo para procedimientos que se realizan sobre arterias.

Para codificar un procedimiento que se lleva a cabo en una bifurcación debemos entender “bifurcación” como la zona donde una estructura se divide en dos o más ramas, donde existirá un ramo principal (que es el que se divide) y uno o más ramos secundarios. Entendemos por tanto la **bifurcación como un cruce**, de forma que **todos los procedimientos que se realicen en las arterias que forman parte de la bifurcación deben llevar dicho calificador**.

Esta interpretación difiere de lo que se hacía en CIE 9, donde la normativa solo permitía utilizar el código de bifurcación (00.44) una vez por episodio.

Por tanto a la hora de codificar estos procedimientos debemos tener en cuenta lo siguiente:



Entendemos bifurcación como “cruce”. Utilizaremos tantos códigos como haga falta para reflejar lo que hacen en cada una de las arterias que forman parte de la bifurcación y todos ellos llevarán el calificador “Bifurcación”.

Las situaciones más frecuentes que podemos encontrar son:

- **SITUACIÓN 1: Lesión en bifurcación. Se coloca stent en rama principal y se dilata el ramo secundario a nivel de la bifurcación.**

Harían falta dos códigos:

- Uno para la rama principal con **Dilatación de arteria coronaria, una arteria, con stent** y calificador **Bifurcación**.

- Y otro para el ramo secundario con **Dilatación de arteria coronaria, una arteria (sin dispositivo)** y calificador **Bifurcación**.

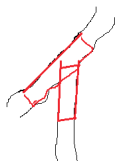Con esta opción recogeremos bien lo que se hace en cada una de las arterias que forman parte de la bifurcación o cruce. Y todos los procedimientos llevarán el calificador “Bifurcación”. Es decir, todo procedimiento que se realice en una bifurcación quedará reflejado como tal.

- **SITUACIÓN 2: Lesión en bifurcación. Stent en rama principal que se extiende hasta el ramo secundario. Por ejemplo stent DA-D1 (Descendente anterior-primera diagonal).**

Solo haría falta un código.

- Dilatación de arteria coronaria, **dos arterias**, con **un stent**, calificador **Bifurcación**. Se pondrá en Localización Anatómica el número de arterias implicadas y tratadas en la bifurcación (en este caso dos que son las arterias sobre las que se actúa). Y el calificador “Bifurcación”

- **SITUACIÓN 3: Lesión en bifurcación. Stent en rama principal y stent en “T” en ramo secundario.**



Solo haría falta un código:

- **Dilatación de dos arterias**, con **dos stent** y calificador **Bifurcación**.

- **SITUACIÓN 4: Lesión en bifurcación. Hay tres arterias implicadas. Por ejemplo una lesión en TCI que afecta a la DA y la circunfleja con colocación de dos stent TCI-DA y TCI-CX.**

Solo haría falta un código:

- **Dilatación de tres arterias** con **dos stent** y calificador **Bifurcación**.

Enfermedades del sistema respiratorio

15. Gripe. ¿Cuál es el código adecuado cuando solo nos dicen en el diagnóstico Gripe A? ¿Debe considerarse que se trata de un virus de la gripe identificado? ¿Se codifica igual una gripe A que una gripe A H1N1? ¿Cómo se codifica una gripe B?

RESPUESTA

En los casos de expresiones diagnósticas de “gripe A” o “Gripe B” debemos entender que se trata de una gripe con virus identificado (el virus de la gripe A o virus de la gripe B) y deben codificarse bajo la categoría **J10 Gripe debida a otros tipos de virus de la gripe identificados**. La categoría **J09 Gripe debida a virus de la gripe identificados**, está destinada a la codificación de ciertos virus de la gripe identificados y que son de especial interés y seguimiento epidemiológico (nueva gripe A H5N1, aviar, porcina).

16. EPOC con neumonía por aspiración. Cuando un paciente ingresa por una neumonía por aspiración de vómito J69.0 y además tiene EPOC, ¿el EPOC se codificaría con infección de vías bajas J44.0?, ¿o es necesario que la neumonía por aspiración esté sobreinfectada para considerarla infección de vías bajas?

RESPUESTA

Un paciente con un EPOC que presente una neumonía por aspiración de alimentos y vómito (**J69.0 Neumonitis debida a inhalación de alimentos y vómito**), debe codificarse con dicho código J69.0 añadiendo el código del EPOC **J44.9 Enfermedad pulmonar obstructiva crónica, no especificada** (si no nos dan más información). El código J69.0 pertenece a la sección **ENFERMEDADES PULMONARES POR AGENTES EXTERNOS (J60 – J70)** y no está por tanto incluido dentro de las secciones que engloban los códigos de infecciones respiratorias agudas ni de vías bajas por lo que no debe utilizarse el código **J44.0 Enfermedad pulmonar obstructiva crónica con infección aguda de las vías respiratorias inferiores**.

En el caso de que se produzca sobre infección se añadirá un código de las categorías J13 – J16 para especificar el germen causante de la neumonía. Y en el caso de que la neumonía sea debida directamente a la aspiración de gérmenes se asignará únicamente un código de las categorías J13 – J18. En estas dos últimas situaciones si está justificado el uso del **código J44.0 Enfermedad pulmonar obstructiva crónica con infección aguda de las vías respiratorias inferiores**, utilizando como código adicional el código de las categorías J13 – J18 que corresponda.

Enfermedades del aparato digestivo

17. ERCP. ¿Cómo debe codificarse una ERCP (colangiopancreatografía endoscópica retrógrada) cuando a través de ella no se realiza ningún otro procedimiento? El índice alfabético de CIE-10-ES Procedimientos tiene entrada directa para esa prueba y envía a la tabla BF1 de radioscopia. Pero ¿podría utilizarse mejor el código de Inspección de vías biliares y pancreáticas, con abordaje 8 Orificio Natural o Artificial Endoscópico? Si utilizamos la tabla BF1 no podemos diferenciar si se trata de una ERCP o si la colangiografía (o colangiopancreatografía) se ha realizado con abordaje percutáneo (transparietohepática).

RESPUESTA

La CPRE (colangiopancreatografía endoscópica retrógrada) se realiza mediante la inserción de un endoscopio a través de la boca hasta el duodeno. A través del endoscopio se introduce un catéter que se inserta en los conductos biliares o pancreáticos inyectando un medio de contraste especial en estos conductos. A continuación mediante radioscopia se toman imágenes para evaluar su calibre, longitud y curso. Así pueden identificarse estrechamientos, cálculos y tumores.

Para codificar una ERCP (en la que no se hace ningún tipo de procedimiento a través de ella) debemos utilizar un código de la sección B Imagen, en concreto de la tabla BF1 (Radioscopia en el sistema orgánico F Sistema hepatobiliar y páncreas) y además otro código de la sección 0 Médico Quirúrgica, sistema orgánico D Sistema Gastrointestinal y tipo de procedimiento J Inspección (tabla 0DJ) con

el valor de Localización Anatómica que refleje la parte más distal explorada del tubo digestivo (endoscopia) que en este caso sería duodeno.

Suponiendo que se han explorado los conductos biliares y pancreáticos con un contraste de baja osmolaridad los códigos serían:

BF11ZZ Radioscopia de conductos biliares y pancreáticos, con contraste baja osmolaridad

0DJ08ZZ Inspección de tracto intestinal superior, abordaje orificio natural o artificial endoscópico.

Respecto a la colangiografía (o colangiopancreatografía) que se ha realizado con abordaje percutáneo (transparietohepática) solo se debe utilizar el código correspondiente de la sección B Imagen (tabla BF1 de Radioscopia del Sistema hepatobiliar y páncreas).

18. DSE gástrica. ¿Cómo se codifica una hiperplasia de estómago a la que realizan una DSE gástrica? Lo describen como disección submucosa gástrica con cierre del defecto mucoso con clips.

RESPUESTA

La disección endoscópica submucosa (DES) es una técnica terapéutica que permite la extirpación de lesiones en bloque (en una sola pieza), prácticamente sin límite de tamaño mediante abordaje endoscópico. Actualmente es un tratamiento a valorar en la neoplasia superficial gastrointestinal. En este tipo de lesiones superficiales y precoces la resección endoscópica puede ofrecer una efectividad similar a la cirugía, siendo una técnica menos invasiva y más barata. Otra ventaja que aporta es que la extirpación en bloque facilita el diagnóstico histológico.

El tipo de procedimiento adecuado para codificar la DES es **Escisión**. En el caso que usted plantea el código del procedimiento es:

0DB68ZZ Escisión de estómago, abordaje orificio natural o artificial, endoscópico

19. Portador de sonda nasogástrica (SNG). ¿Cuál es el código correcto para el portador de sonda nasogástrica con o sin bomba de alimentación? Dudamos entre dos códigos: Z97.8 o Z99.8.

RESPUESTA

La categoría **Z99 Dependencia a máquinas y dispositivos de apoyo, no clasificados bajo otro concepto**, hace referencia a la utilización por parte del paciente de una máquina o dispositivo necesario para la realización de una determinada función fisiológica, (respirar, desplazarse, eliminar residuos...etc.), pero que es “externo” al paciente, es decir que no lo lleva implantado. Por el contrario la categoría **Z97 Presencia de otros dispositivos**, hace referencia a dispositivos que el paciente si lleva incorporados o implantados.

La sonda nasogástrica es un dispositivo que se introduce por la nariz y llega hasta el estómago permitiendo que la fórmula nutricional vaya directamente al interior del organismo.

No hay un código específico para portador de sonda nasogástrica y el código apropiado para codificarlo es:

Z97.8 Presencia de otros dispositivos especificados

Presencia (de)

- dispositivo (externo) NCOC Z97.8

-- protésico Z97.8

20. Clip hemostático en úlcera duodenal. ¿Cómo se codifica la colocación de clips hemostáticos en una úlcera duodenal?

RESPUESTA

CIE-10-ES Procedimientos 2018 incorpora una modificación en la definición del tipo de procedimiento CONTROL. La definición revisada es: “Detener o intentar detener una hemorragia posprocedimiento **u otra hemorragia aguda**”. Previamente, el tipo de procedimiento CONTROL solo era aplicable para las hemorragias posprocedimiento.

Con esta nueva acepción del tipo de procedimiento CONTROL y si el clip hemostático* se ha colocado con el objetivo de detener una hemo-

rragia duodenal el código a aplicar es (suponiendo que se haya hecho por vía endoscópica):

0W3P8ZZ Control en tracto gastrointestinal, abordaje orificio natural o artificial, endoscópico

Previamente a este cambio este procedimiento se codificaba con el tipo de procedimiento REPARACIÓN utilizando el siguiente código:

0DQ98ZZ Reparación de duodeno, abordaje orificio natural o artificial, endoscópico

*Un hemoclip es un dispositivo metálico de pequeño tamaño (8-12 mm), que actúa a modo de “grapa” al aplicarlo sobre los vasos sanguíneos. Pueden permanecer posicionados entre 2-4 semanas, desprendiéndose posteriormente sin producir ningún daño. Estos hemoclip, al igual que los clips de sutura, son el medio necesario (al igual que una sutura convencional) para poder realizar tipos de procedimiento tales como Control o Reparación y no deben ser confundidos con los clips y dispositivos que se utilizan en los procedimientos de oclusión o restricción y que son insertados con el objetivo de permanecer puestos.

Enfermedades de la piel y el tejido subcutáneo

21. Cirugía de Mohs. ¿Cómo de codificaría un carcinoma basocelular de párpado superior derecho al que le hacen una cirugía de Mohs?

RESPUESTA

La extirpación de lesiones tumorales bajo control microscópico, se basa en la escisión de tejidos en capas sucesivas y el examen microscópico de la totalidad de la superficie de cada capa por secciones congeladas. Esta extirpación secuencial del tejido tumoral fue diseñada en 1932 por Frederick Mohs, quien planteó un método para la fijación del tejido tumoral con el empleo de pasta de cloruro de zinc, que permitía la preservación de la arquitectura microscópica del tejido con la subsecuente localización y mapeo del tumor residual, dándole el nombre de quimiocirugía.

En la actualidad, ya no se realiza la fijación de los tejidos con el cloruro de zinc y la fijación se hace en “fresco” lo que permite extirpar la lesión en un solo día, y por tanto reparar el defecto quirúrgico sin que se tenga que dejar cerrar por segunda intención².

Por tanto, el procedimiento que debe codificarse para la extirpación tumoral según cirugía de Mosh es **Escisión**. En el caso que nos plantea se trata de un carcinoma basocelular de párpado. Debe verificar si la escisión ha sido realizada en piel, en cuyo caso le remitimos a la respuesta publicada en el segundo cuaderno de codificación de 2016:

“Escisión de lesión en párpado. Para codificar una lesión del párpado, como un nevus por ejemplo, ¿qué localización anatómica utilizaremos? ¿La escisión de piel de cara o la del párpado que corresponda? Esto también sería aplicable a oreja, nariz, pene..

RESPUESTA

En el caso de que se especifique que la escisión es de piel (bien sea de nariz, oreja o párpado) debemos utilizar el Sistema Orgánico H Piel y Mama, con el valor de Localización Anatómica más adecuado.

Si solamente nos indican “Escisión lesión nariz” “Escisión lesión oreja” “Escisión lesión párpado” debemos seguir la norma B4.1a que dice: “Si un procedimiento se realiza sobre una parte o localización anatómica que no tiene un valor diferenciado, se debe codificar con el valor que corresponde a la localización anatómica completa”. En este caso deberemos utilizar el valor que corresponda en los Sistemas Orgánicos 9 Oído, Nariz, Senos Paranasales y 8 Ojo”

22. Transposición umbilical. ¿Cómo se codifica la transposición umbilical durante el proceso de una abdominoplastia?

RESPUESTA

El ombligo es la región más delgada de la pared abdominal anterolateral. Desde la profundidad a la superficie, se observan cuatro elementos: el peritoneo, la fascia umbilical, el anillo umbilical y la piel.

La transposición umbilical, es un procedimiento que se realiza para corregir el desplazamiento y la mala posición del ombligo en procedi-

mientos de abdominoplastia. El sistema orgánico a elegir es W Regiones Anatómicas Generales. El objetivo del procedimiento es colocar en una localización normal, u otra localización adecuada, toda o parte de una estructura anatómica y por tanto el procedimiento adecuado sería Reposición.

En la Sección 0 Médico Quirúrgica, el Sistema Orgánico W Regiones Anatómicas Generales no permite utilizar el tipo de procedimiento S Reposición. Por tanto el tipo de procedimiento que se debe utilizar es Reparación, con la localización anatómica F Pared Abdominal y eligiendo el valor de abordaje que corresponda según la técnica realizada.

0WQF(0,3,4,X)ZZ Reparación de pared abdominal (con el abordaje que corresponda)

23. Dermolipectomía tras cirugía bariátrica. Bajo anestesia general se realiza incisión transversa suprapúbica, disección suprafascial y extirpación de excesos dermograsos redundantes. Trasposición umbilical. ¿Es correcta la siguiente codificación?

0JB80ZZ Escisión en tejido subcutáneo y fascia, abdomen, abordaje abierto (-a) 0WQF0ZZ Reparación en pared abdominal, abordaje abierto (-a)

RESPUESTA

Sí, es correcta. La transposición umbilical se codifica como hemos visto en la pregunta anterior, y la extirpación de los excesos dermograsos redundantes debe codificarse con el código que usted propone.

24. Colgajo fasciocutáneo pediculado y libre. ¿Cómo se codificaría un remodelado de un colgajo pediculado fasciocutáneo autólogo de pie izquierdo? El remodelado consiste en una lipoaspiración percutánea de la grasa del colgajo y una resección de la piel lateral del colgajo. ¿El colgajo lo podemos considerar como un dispositivo autólogo? Su codificación inicial fue mediante un procedimiento de TRANSFERENCIA que no implica dispositivo.

¿Y si se trata de un colgajo fasciocutáneo libre? Su codificación inicial fue mediante el tipo de procedimiento SUSTITUCIÓN y por lo tanto

implicaría un dispositivo. ¿Cómo se codificaría una liposucción percutánea de grasa del colgajo fasciocutáneo libre en pie derecho?

RESPUESTA

Un colgajo pediculado es un tejido vivo que se separa de manera incompleta de su lecho y se trasplanta de un lugar a otro en el mismo individuo. Es decir, después del trasplante, el tejido despegado o lengüeta, continúa recibiendo aporte sanguíneo de la zona donante a través del pedículo.

Los colgajos se clasifican según los tejidos que los componen y su vascularización. Los más frecuentes son los cutáneos, musculares, musculocutáneos, fasciocutáneos y los compuestos.

Los colgajos fasciocutáneos engloban la fascia profunda y la red vascular perifascial, lo que mejora su vascularización respecto a los colgajos cutáneos en algunas regiones anatómicas, en especial en las piernas. Son particularmente útiles para resuperficializar las pérdidas de sustancia situadas en las zonas de movilidad cutáneas y de cobertura tendinosa.

El colgajo pediculado cumple la definición del tipo de procedimiento **TRANSFERENCIA**: Desplazar, sin extraer, una estructura anatómica en parte o en su totalidad a otra localización para asumir total o parcialmente la funcionalidad de otra estructura.

Para procedimientos que implican la transferencia de diferentes capas tisulares, con distintos valores de Sistema Orgánico, como piel, fascia y músculo, debemos codificar con el valor de Sistema Orgánico que describa el tejido más profundo. La séptima posición del código (Calificador) puede especificar las capas tisulares que se han transferido.

El código sería **0JXR0ZC** Transferencia de tejido subcutáneo y fascia, pie izquierdo, con piel, tejido subcutáneo y fascia, abordaje abierto.

El colgajo pediculado siempre está unido a su lugar de origen por un pedículo vascularizado y, por tanto, no se podría codificar como una sustitución con injerto libre.

Con frecuencia, una vez asentado el colgajo se observa un exceso de tejido graso y piel. El remodelado a través de lipoaspiración percutánea

de grasa consiste en retirar, extirpar o arrancar total o parcialmente una estructura anatómica aplicando una fuerza, es decir cumple la definición de **EXTRACCIÓN** de tejido subcutáneo y fascia. Si también se reseca parte de la piel del colgajo se añadiría el código de **ESCISIÓN** de piel.

En el caso de que, en un primer tiempo, se hubiera utilizado un colgajo fasciocutáneo libre, que en la actualidad presente un exceso de tejido grasa y precise remodelación (como se plantea en la segunda parte de la pregunta), deberíamos utilizar el tipo de procedimiento **REVISIÓN**.

Enfermedades del sistema musculoesquelético y del tejido conectivo

25. Ablación de nervios geniculares. ¿Cómo debemos codificar el procedimiento de «Denervación peripatelar mediante radiofrecuencia de los nervios geniculados a nivel suprapatelar medial y lateral e infrapatelar medial»? Siguiendo las instrucciones del manual, la entrada sería por Destrucción, nervio.. pero ¿qué nervio debemos elegir?

RESPUESTA

La ablación de los nervios geniculares lateral superior, medial superior, y medial inferior utilizando radiofrecuencia bajo guía fluoroscópica es una técnica que se utiliza para aliviar el dolor crónico debido a la osteoartritis de rodilla.

La red nerviosa que rodea la rodilla es compleja. Los nervios geniculares son ramas sensoriales que proceden de los nervios tibial, peroneo común y obturador. Los nervios geniculares que suelen ser objeto de radiofrecuencia incluyen ramas del peroneo común y del tibial.

Según Callaghan et al. el nervio genicular lateral superior se origina de la división del peroneo común del ciático, 8 – 10 cm por encima de la línea articular. El nervio tibial da tres ramas articulares en la fosa poplítea, dos de las cuales se localizan en la región medial de la articulación de la rodilla y son nervios diana para la radiofrecuencia: el nervio genicular medial superior y medial inferior. El nervio genicular lateral superior y el medial superior y medial inferior inervan la cápsula

articular de la rodilla. Estos nervios corren muy próximos a las arterias geniculares que juegan un papel crucial en el aporte sanguíneo al fémur distal, articulación de la rodilla, meniscos y rótula³.

Para elegir el valor adecuado de Localización Anatómica en el procedimiento de ablación de nervios geniculares debemos seguir los siguientes pasos:

En primer lugar consultar el **Anexo C de Localizaciones Anatómicas** de CIE-10-ES Procedimientos. Dicho Anexo nos indica, en determinados casos, qué valor de Localización Anatómica debemos usar. En este caso no aparecen los nervios geniculares por lo que debemos aplicar la **norma B4.2 sobre Ramas de Localización Anatómica**: “Cuando una rama específica de una estructura anatómica no tenga su propio valor de localización anatómica en CIE-10-ES Procedimientos, se codificará de acuerdo a la rama proximal más cercana que tenga un valor específico”. En el supuesto que usted plantea deberá elegir el valor de localización anatómica **G Nervio Tibial** y/o **H Nervio Peroneo**, en función de los nervios geniculares sometidos a ablación.

26. Exéresis de quiste de Baker. ¿Cómo se debe codificar la exéresis del quiste de Baker? Si entramos por eCIE-Maps a través del término “Sinovectomía” nos remite a “Escisión, articulación inferior”. Supongamos que el quiste está en la rodilla derecha. Se codificaría como 0SBC(0/3/4)ZZ. Pero el quiste de Baker es un quiste sinovial en el espacio poplíteo así que este código no me termina de convencer. ¿Qué sería más correcto para estos casos?

RESPUESTA

El quiste de Baker es una tumoración o bulto debida a la acumulación de líquido sinovial (líquido articular) en la zona posterior de la rodilla o región poplíteo, de ahí que también se le denomine quiste poplíteo. Ocurre por sobreproducción de líquido sinovial por la articulación debido a diferentes causas (artritis reumatoide, osteoartritis o un traumatismo). Este exceso de líquido se va a acumular en una de las bursas (bolsas que contienen líquido sinovial). Esta bursa suele ser la gastrocnemio-semimembranosa que se encuentra en la región poplíteo.

En CIE-10-ES Diagnósticos el Quiste de Baker se clasifica en la subcategoría **M71.2 Quiste sinovial de espacio poplíteo [de Baker]**, dentro de la categoría **M71 Otras bursopatías**. Por ello entendemos que el procedimiento para tratarlo (bien sea un drenaje, una escisión o una resección) debe hacerse en el Sistema Orgánico **M Bursas y Ligamentos**, eligiendo en las demás posiciones el valor apropiado según la documentación clínica. Los códigos a utilizar, en función de la técnica empleada serían:

0M9(N,P)(0,3,4)ZZ Drenaje en bursa y ligamento, rodilla (completando el código con los valores apropiados)

0MB(N,P)(0,3,4)ZZ Escisión en bursa y ligamento rodilla (completando el código con los valores apropiados)

0MT(N,P)(0,4)ZZ Resección en bursa y ligamento rodilla (completando el código con los valores apropiados)

27. Procedimiento de Bankart. Paciente con una luxación recidivada de hombro al que se somete a la siguiente intervención: “Liberación y aproximación de bordes del Labrum a Glena Humeral y reinserción con tres anclajes óseos de Tipo Suture TACK y plicatura de cápsula antero-inferior a proximal” ¿Se considera una reparación o un suplemento de la articulación?

RESPUESTA

El rodete glenoideo (también conocido como *labrum glenoidale* en la Terminología Anatómica, labio glenoideo, ligamento glenoideo o simplemente lábrum) es un rodete fibrocartilaginoso que aumenta la profundidad de la cavidad glenoidea de la escápula y confiere estabilidad a la articulación del hombro al tiempo que facilita su movimiento.

La operación de Bankart designa la reinserción transósea de un rodete glenoideo o lábrum previamente desgarrado o arrancado. El arrancamiento del rodete glenoideo del reborde anteroinferior de la cavidad glenoidea del omóplato es una lesión traumática (denomina-

da a veces también lesión de Bankart) que favorece la inestabilidad de la articulación del hombro y que se encuentra frecuentemente como sustrato lesional de las luxaciones recidivantes anterointernas del hombro.

El **anexo C: Términos clave de Localizaciones Anatómicas**, tiene una errata que indica una localización anatómica errónea para el labrum o ligamento glenoideo, reenviando a Bursa y ligamento de hombro, cuando la localización anatómica correcta es **Articulación de hombro**. No obstante, es posible encontrar la localización adecuada en el **anexo E: Definiciones de Localizaciones Anatómicas** de CIE-10-ES, o bien a través del Índice Alfabético.

Anexo C CIE-10-ES 2018

Anexo C: Términos Clave de Localizaciones Anatómicas

Término	Buscar en CIE-10-ES Procedimientos
Ligamento glenohumeral	Bursa y Ligamento Hombro, Derecho Bursa y Ligamento Hombro, Izquierdo
Ligamento glenoideo (labrum)	Bursa y Ligamento Hombro, Derecho Bursa y Ligamento Hombro, Izquierdo

Anexo E CIE-10-ES 2018

Anexo E: Definiciones de Localizaciones Anatómica

Término de Localización Anatómica	Incluye en la CIE-10-ES Procedimientos
Articulación Hombro, Derecho Articulación Hombro, Izquierdo	Articulación glenohumeral Ligamento glenoideo (labrum)

Índice Alfabético:

Ligamento glenoideo (labrum)

- Buscar Articulación, Hombro, Derecho
- Buscar Articulación, Hombro, Izquierdo

La reparación de la articulación se realiza mediante suturas con anclajes óseos que permiten fijar los tendones y estructuras ligamentosas al hueso. Aunque podrían considerarse como pequeños dispositivos de

fijación, no son más que un tipo especial de sutura, incluso aunque sus componentes no sean reabsorbibles, y se rigen por la norma **B6.1b**. Así pues el tipo de procedimiento adecuado para la intervención de Bankart sería **Q Reparación Tabla 0RQ**. El código final puede variar dependiendo del hombro intervenido y del abordaje empleado. En este caso, la plicatura de la cápsula forma parte de la reparación articular y no precisa otro código adicional.

28. Os Acromiale. En las patologías del hombro: ¿cómo se codifica el diagnóstico “os acromiale”? Encuentra tres opciones posibles, pero puede que exista una que se ajuste más a esta patología.

M94.8X1 (otros trastornos especificados del cartílago, hombro)

M89.8x1 (otros trastornos especificados de hueso, hombro)

Q74.0 (otras malformaciones congénitas de los miembros superiores incluyendo la cintura escapular)

RESPUESTA

El Os Acromiale es una variante anatómica que se localiza en la unión del acromion con la espina de la escápula. Es un defecto de fusión de los núcleos de osificación.

El acromion presenta cuatro núcleos de osificación que se van fusionando a lo largo de los años. En este caso la unión la hace por medio de un tejido fibrocartilaginoso, formando una estructura superpuesta que es el Os Acromiale.

Aparece en el 15% de las personas y es importante diagnosticarlo debido a que con los años puede producir un pinzamiento del hombro o una rotura del manguito de los rotadores.

Es un defecto en el desarrollo del hueso por lo tanto el código más apropiado es el **M89.21- Otros trastornos de desarrollo y crecimiento de hueso, hombro**.

Si el diagnóstico se realiza en el momento de la rotura del manguito de los rotadores o del pinzamiento se codificaría en primer lugar la lesión actual y como diagnóstico secundario el código **M89.21-**

Enfermedades del aparato genitourinario

29. Superficialización diferida de la vena basilica en una FAVI. ¿Cuál sería el código de procedimiento más adecuado para una superficialización de vena basilica diferida (una vez que ya está realizada con anterioridad la FAVI), por ejemplo, en una FAVI de arteria humeral a vena basilica?

RESPUESTA

La fístula arteriovenosa (FAV) autóloga es el acceso vascular de elección para los pacientes que precisan hemodiálisis por ser el procedimiento más duradero y con menos complicaciones. La más habitual es la realizada en la muñeca, en especial la fístula radio – cefálica (se nombra primero la arteria y luego la vena). La realización de esta FAV precisa de unos requisitos por parte de la arteria y la vena que se van a utilizar que no siempre se dan en estos pacientes por lo que a veces hay que recurrir a técnicas algo más complejas para aprovechar al máximo las posibilidades de realizar un acceso vascular autólogo. Las FAV que se realizan más proximalmente (en la flexura del brazo, o braquiales) rara vez se utilizan como primera opción; lo habitual es recurrir a ellas cuando fracasan los accesos realizados en zonas más periféricas.

Por encima de la flexura del codo hay dos venas superficiales utilizables para hacer una FAV: la cefálica y la basilica. La vena basilica es el eje venoso principal del brazo y con frecuencia se conserva intacta a pesar de que el paciente haya sufrido múltiples venopunciones o accesos vasculares previos en la extremidad. Esto ocurre por su situación en la cara interna del brazo y su trayecto profundo y difícilmente localizable. Por esta circunstancia una fístula humero-basilica dejando la vena *in situ* es prácticamente inutilizable (ya que es difícil de pinchar) y se necesita realizar una transposición o superficialización de la misma tunelizándola por un trayecto que la haga más accesible a la punción.

La superficialización de la vena puede realizarse^{4,5}:

– **De forma inmediata:** cuando se realiza en el mismo acto operatorio de la confección de la fístula.

– **De forma diferida:** consiste en la creación de una fístula clásica, dejar que se desarrolle una vena de salida de calibre suficiente, y después, si la vena es demasiado profunda para permitir su utilización, proceder a su superficialización. La técnica quirúrgica empleada suele consistir en la liberalización de la vena de salida, su desplazamiento lateral y superficialización suturando la grasa por debajo de la vena. O bien sección de la vena de salida, liberación de la misma y colocación en un túnel subdérmico, reconstruyendo posteriormente la continuidad de la vena por sutura termino-terminal.

Codificación: la superficialización inmediata que se realiza en el momento de la creación de la fístula no precisa de una codificación aparte y se considera incluida dentro del procedimiento de creación de la FAV.

En el caso de la superficialización diferida, que requiere de un segundo tiempo quirúrgico el tipo de procedimiento a utilizar es **REPOSICIÓN** (recolocar en su localización habitual, o en otra localización adecuada, toda o parte de una estructura anatómica). La tabla a utilizar será la **05S** (Sección 0 Médico Quirúrgica, Sistema Orgánico 5 Venas Superiores, Tipo de Procedimiento S Reposición) eligiendo los valores de localización anatómica y abordaje que correspondan de acuerdo a la documentación clínica.

30. Nefroprotección. Tenemos una duda sobre el diagnóstico principal a aplicar cuando se ingresa a un paciente en el Servicio de Nefrología con Insuficiencia renal crónica avanzada para vigilar su función renal durante la realización de una prueba diagnóstica con contraste necesaria para diagnosticar otra patología ¿El diagnóstico principal debe ser la insuficiencia renal crónica, o la patología por la que se tiene que realizar la prueba? Si el paciente no tuviera la enfermedad renal crónica dicha prueba se hubiera realizado sin ingreso ¿Se debería utilizar en estos casos como diagnóstico principal el código Z29.8 Contacto para otras medidas profilácticas especificadas?

RESPUESTA

El uso de medios de contraste dentro del arsenal diagnóstico y terapéutico médico puede ocasionar entre otros efectos adversos nefropatía inducida por contraste (NIC). La incidencia, en personas con alteración de

la función renal basal puede llegar a un 12-27%. Los factores predictores más relevantes de NIC son la función renal alterada y cateterismo cardiaco. No se dispone de un tratamiento específico, por tanto la única medida es la prevención. Se han probado distintos agentes farmacológicos, sin embargo, hoy en día los únicos métodos que han logrado asegurar adecuada nefroprotección son el uso de agentes de contraste isoosmolares o de baja osmolaridad y la administración de N-acetilcisteína (entre otros fármacos) junto con hidratación continua del paciente antes, durante y después del procedimiento.

Estas medidas de nefroprotección se realizan de forma sistemática en pacientes que cumplen criterios para ello.

Por lo tanto, en el supuesto que se plantea en la pregunta el **diagnóstico principal** será la **patología** que haya motivado la realización de la prueba.

31. Ligadura de una FAVI. Paciente portador de FAVI autóloga húmero-basílica izquierda que presenta aneurisma de la vena basílica a nivel de la misma. Ingresa para cierre de la FAVI y aneurismectomía de vena basílica. En la hoja de quirófano consta: se identifica arteria humeral en su anastomosis con la vena basílica y se liga. Se reseca la vena basílica aneurismática. ¿Cómo debe codificarse la ligadura o cierre de la FAVI?

RESPUESTA

Los “cierres” de FAVIS sólo se realizan cuando estas dan problemas tales como trombosis, “robos” del miembro superior, infecciones, entre otros. En el caso que nos comentan sería por el aneurisma de la vena basílica.

La técnica suele consistir en la ligadura de la arteria en su anastomosis con la vena. Lo que se pretende con la misma es la reconstrucción de la circulación arterial y venosa, y no el cierre u oclusión de la arteria. Es como si se volvieran a separar la arteria de la vena.

El código adecuado para este “cierre” será **REPARACIÓN** de la arteria en cuestión.

En el ejemplo que ustedes preguntan, los códigos adecuados serían, suponiendo que el abordaje sea abierto:

03Q80ZZ Reparación de arteria humeral izquierda, abordaje abierto, para el “cierre” de la FAVI

05BC0ZZ Escisión de vena basilica, izquierda, abordaje abierto, para la aneurismectomía de la vena basilica.

32. Fragmentación de ovocitos. ¿Cómo se codifica la fragmentación de ovocitos? Es una técnica que se utiliza para activar folículos en mujeres con fallo ovárico precoz. Se obtiene una muestra de corteza ovárica mediante laparoscopia, se fragmenta y vuelve a implantarse.

RESPUESTA

La fragmentación de tejido ovárico para la activación folicular es una técnica que se utiliza en mujeres con fallo ovárico precoz. Consiste en obtener una muestra de corteza ovárica mediante laparoscopia, se fragmenta en laboratorio y vuelve a implantarse. Se intenta conseguir que el ovario revierta parcialmente su proceso de envejecimiento y active los folículos durmientes, que de otra forma permanecerían en el ovario sin desarrollarse ni siquiera mediante el uso de fármacos, y la generación de ovocitos maduros. Este tratamiento puede ser la respuesta para pacientes que no tienen alternativas para gestar con sus propios óvulos.

Para codificar la obtención, fragmentación del tejido ovárico y su reimplantación utilizaremos el tipo de procedimiento **Reparación** (restablecer en lo posible una estructura anatómica a su estado o función anatómica normal). El objetivo de los procedimientos de Reparación es restaurar una estructura en su estado y localización habitual.

La tabla a utilizar será la **0UQ** (Sección 0 Médico Quirúrgica, Sistema Orgánico U Sistema Reproductor Femenino, Tipo de Procedimiento Q Reparación, Abordaje 4 Endoscópico Percutáneo) eligiendo el valor de localización anatómica que corresponda (ovario derecho, izquierdo o bilateral) según la información de la documentación clínica.

0UQ(0/1/2)4ZZ Reparación de ovario (derecho/izquierdo/bilateral), abordaje endoscópico percutáneo

Embarazo, parto y puerperio

33. Administración de Atosiban. Una paciente embarazada con APP (amenaza de parto prematuro) ingresa y le administran Atosiban para intentar detener el parto. ¿El procedimiento de la administración de atosiban sería 3E033VJ?

RESPUESTA

Atosiban es un antagonista competitivo de oxitocina que inhibe las contracciones uterinas. Se administra por vía intravenosa. Para codificar la administración de Atosiban debe utilizar el siguiente código:

3E0(3/4)3GC Administración en vena periférica/vena central de otra sustancia terapéutica, otra sustancia, abordaje percutáneo

34. Fotocoagulación de anastomosis placentarias. ¿Cuál sería el código correcto para el procedimiento de fotocoagulación láser de anastomosis vasculares placentarias? El diagnóstico es un síndrome de transfusión feto-fetal en una gestación gemelar monocorial biamniótica de 20 semanas. La descripción del procedimiento es la siguiente: Incisión en piel. Introducción de aguja 18g, infusión de 300cc de SSF. Introducción de fiador. Introducción de cánula 10F y colocación de fetoscopio. Fotocoagulación de 3 anastomosis localizadas en el saco del feto receptor. Se perfora de manera atérmica la membrana intergemelar y se introduce el fetoscopio en el saco del feto donante; se fotocoagulan anastomosis en este territorio. Se realiza amniodrenaje de 1700 cc dejando un DVBM de 5 cm. Se comprueba que ambos fetos están vivos. Extracción de fetoscopio y cánula. Sutura de piel con seda.

RESPUESTA

Actualmente CIE-10-ES Procedimientos, en la Sección 1 Obstetricia, solo dispone de tres tipos de procedimiento que permitan codificar técnicas de cirugía fetal intrauterina sobre productos de la concepción. Son los procedimientos de Drenaje, Reparación y Trasplante.

En este caso, la fotocoagulación láser placentaria debe codificarse con el tipo de procedimiento Reparación, eligiendo en la posición séptima el valor **Y Otro Sistema Corporal**, siendo el código correcto:

10Q04ZY Reparación en productos de la concepción, de otro sistema corporal, abordaje endoscópico percutáneo.

Malformaciones congénitas, deformidades
y anomalías cromosómicas

35. Conducto tirogloso. ¿Cómo se codifica la escisión del conducto tirogloso? No existe el término conducto tirogloso en la localización anatómica. Y el tipo de procedimiento ¿sería Escisión o Reparación?

RESPUESTA

En el embrión humano el conducto tirogloso es un conducto derivado de la elongación del divertículo faríngeo, en cuyo extremo caudal se encuentra el tejido que dará lugar a la glándula tiroidea. Las células de la porción más inferior se diferencian hacia la formación de tejido tiroideo.

Normalmente el conducto tirogloso se atrofia y fragmenta hacia el segundo mes de vida fetal. Sin embargo, a veces algunas porciones del conducto permanecen y forman cavidades o sacos llamados quistes que pueden llenarse de líquido o moco e inflamarse si se infectan. Los quistes de gran tamaño pueden provocar dificultad para tragar u obstruir las vías respiratorias.

Los restos del conducto suelen estar rodeados de fascia y se localizan en la zona anterior y central del cuello, por tanto el Sistema Orgánico es **J Tejido Subcutáneo y Fascia**, el Tipo de Procedimiento es **B Escisión** y la Localización Anatómica **4 Cuello**, parte Anterior.

El código de procedimiento es:

0JB40(3)ZZ Escisión de tejido subcutáneo y fascia, cuello, parte anterior, abordaje

En ocasiones para eliminar el quiste del conducto tirogloso se utiliza la técnica descrita por Sistrunk, en la cual debido a la íntima relación embriológica del conducto tirogloso con el hueso hioides, es necesario reseca la parte central del mismo. Esto se hace para disminuir el riesgo de recidiva.

En estos casos debe añadirse el siguiente código:

0NBX(0,3,4)ZZ Escisión de hueso hioides, abordaje

Traumatismos, envenenamientos y algunas otras consecuencias de causa externa

36. Séptimo carácter para las complicaciones. Paciente portador de un catéter doble J. Al cabo de dos meses el paciente ingresa por reflujo vesicoureteral. Se intenta retirar el catéter vía cistoscopia pero se rompe por estar calcificado y solo se retira una parte. Posteriormente en quirófano se retira el resto mediante ureterorenoscopia.

El diagnóstico de la complicación del catéter ¿se codificaría como “contacto inicial” o como “contacto sucesivo”?

RESPUESTA

La asignación del séptimo carácter debe basarse en el hecho de si el paciente está recibiendo un tratamiento activo. Un tratamiento activo es el que tiene como finalidad tratar y curar la enfermedad o lesión traumática actual, mientras esta se encuentre en la fase inicial de cuidados.

Aunque el paciente sea portador de catéter, la atención de cuidados que precisa por la complicación del catéter es inicial. No se trata de revisiones programadas o planificadas dentro de un plan de cuidados habitual de su proceso. Por tanto debe codificarse con el séptimo carácter “A” Contacto inicial.

Factores que influyen en el estado de salud y contacto con los servicios de salud

37. Código Z79.84. En un paciente diabético tipo 2 en tratamiento con antidiabéticos orales e insulina, ¿hay que utilizar solo el código Z79.4 o también se puede añadir el Z79.84 para especificar los dos tipos de tratamiento? En la página 80 del manual de diagnósticos de 2018, se dice que si una paciente embarazada con diabetes preexistente está en tratamiento con antidiabéticos orales e insulina sólo hay que codificar el Z79.4. Pero, ¿hay que aplicarlo también para pacientes diabéticos tipo 2, o esta norma es sólo para las diabéticas tipo 2 gestantes?

RESPUESTA

Si un paciente con una diabetes tipo 2 está en tratamiento con antidiabéticos orales e insulina asigne solo el código Z79.4 Uso prolongado (actual) de insulina.

Efectivamente la normativa actual solo recoge esta situación para las pacientes embarazadas diabéticas. En la normativa de EEUU para el **FY 2018 (C.4.a.3)** aparece el siguiente párrafo:

“Diabetes mellitus and the use of insulin and oral hypoglycemics
If the documentation in a medical record does not indicate the type of diabetes but does indicate that the patient uses insulin, code E11-, Type 2 diabetes mellitus, should be assigned. **An additional code should be assigned from category Z79 to identify the long-term (current) use of insulin or oral hypoglycemic drugs. If the patient is treated with both oral medications and insulin, only the code for long-term (current) use of insulin should be assigned. Code Z79.4 should not be assigned if insulin is given temporarily to bring a type 2 patient’s blood sugar under control during an encounter.**”

Dicha normativa está disponible en: <https://www.cms.gov/Medicare/Coding/ICD10/2018-ICD-10-PCS-and-GEMs.html>

Miscelánea

38. Síndrome general. En los informes de alta hospitalarios es frecuente encontrar la expresión “síndrome general” como motivo de ingreso. Según un mapeo de la CIE 9 el término al que se llega es R69 (Enfermedad NEOM) ¿Existe algún código más específico para el síndrome general?

RESPUESTA

Las manifestaciones generales o inespecíficas de la enfermedad, astenia, anorexia y adelgazamiento son conocidas desde la época hipocrática. Con frecuencia se dan juntas, constituyendo una tríada relativamente típica de las enfermedades de curso subagudo o crónico. Junto a ellas pueden aparecer otros síntomas y signos también inespecíficos como la febrícula, artralgias, mialgias, cefalea y diaforesis. No es infrecuente tampoco la asociación de anemia.

El síndrome general (SG) puede definirse como el síndrome integrado por la astenia, la anorexia y el adelgazamiento involuntario, establecido como la pérdida de más del 5% del peso corporal en los 6 últimos meses. En la literatura médica se le designa también ocasionalmente como «síndrome de afectación general» y en nuestro país como «síndrome constitucional». Este último es un término tomado del inglés, donde, sin embargo, no se utiliza para referirse al síndrome como tal, sino a sus manifestaciones integrantes (constitutional symptoms). Recientemente también se ha utilizado el término de «síndrome astenia-anorexia-caquexia» (asthenia-anorexy-cachexia syndrome) en general en el contexto de un proceso tumoral maligno.

No existe en la clasificación un código que identifique el síndrome general en su conjunto por lo que deben ser codificados los síntomas que lo constituyen según consten en la documentación clínica.

39. Escleroterapia con Etoxisclerol. ¿Cómo debemos codificar la escleroterapia con Etoxisclerol en fosas nasales para los pacientes con telangiectasia hemorrágica hereditaria? Preguntando a nuestros otorrinos nos dicen que el objetivo del procedimiento es destruir la lesión para evitar los sangrados (epistaxis) Dudamos entre utilizar el tipo de

procedimiento Control de hemorragia o bien Introducción de agente destructivo. En este segundo caso ¿el abordaje sería percutáneo?

RESPUESTA

El tipo de procedimiento Control debe ser utilizado en el caso de hemorragias activas. En este caso si no se trata de una hemorragia activa sino de un tipo de procedimiento que pretende destruir la lesión potencialmente sangrante no es adecuado utilizar el tipo de procedimiento CONTROL.

Lo que se hace es administrar una sustancia esclerosante y tal y como indica el punto 1.4 TIPO DE PROCEDIMIENTO: DESTRUCCIÓN (Valor 5) del Manual de Codificación de Procedimientos (2018): “Cuando el método empleado para destruir es una sustancia el tipo de procedimiento no es Destrucción; **se codifica en la Sección 3 Administración como Introducción** (3E0), identificando el objetivo de dicha administración con los caracteres adecuados de las columnas 6 y 7.”

El Etoxisclerol se administra mediante infiltración submucosa, por lo que el abordaje adecuado es percutáneo. El código a utilizar sería:

3E093TZ Introducción en nariz de agente destructivo, abordaje percutáneo

40. VAC. ¿Cómo debe codificarse la terapia VAC en abdomen? La tabla F08 no contempla valor en la posición 4 para Abdomen. ¿Qué valor se debe utilizar en esa posición?

RESPUESTA

En la Sección F, en el calificador de Sección 0 Rehabilitación Física, en el Tipo de Técnica 8 Tratamiento de las Actividades de la Vida Diaria encontramos un calificador de Tipo de Técnica que hace referencia a los “Cuidados de la Herida” (valor 5).

Aquí se incluyen, entre otros, los desbridamientos selectivos y no selectivos (enzimáticos, autolíticos, la terapia larval, etc.), los apósitos de hidrogel, y la terapia de cierre asistido por vacío (VAC). En aquellos casos en los que esté indicada la codificación del VAC debe hacerse en

esta tabla, utilizando en la sexta posición del código (Equipamiento) el valor B Agentes Físicos.

Efectivamente la tabla F08 no tiene una localización adecuada para la codificación del VAC en abdomen. Las opciones posibles que incluyen dicha localización son:

F08H5BZ Tratamiento de las actividades de la vida diaria, cuidados de heridas, con agentes físicos, en **sistema tegumentario-cuerpo entero**

F08M5BZ Tratamiento de las actividades de la vida diaria, cuidados de heridas, con agentes físicos, en **sistema músculo esquelético-cuerpo entero**

Dependiendo de la profundidad de la herida a tratar, se utilizará una u otra de estas localizaciones anatómicas (H/M).

41. Biopsia de ganglio mediastino (EBUS). En el cuaderno de codificación nº 3 de 2017 se indica que la biopsia de ganglios mediastínicos a través de punción transbronquial ecodirigida (EBUS) debe codificarse utilizando dos códigos: 07B73ZX Escisión de linfático, tórax, diagnóstico, abordaje percutáneo + 0BJ08ZZ Inspección de árbol traqueobronquial, abordaje orificio natural o artificial endoscópica. La duda que se nos plantea es la siguiente: si disponemos en la tabla de una vía de acceso endoscópica percutánea (valor 4), ¿no sería correcto codificarlo con el código 07B74ZX incluyendo los dos códigos?

RESPUESTA

No es correcto utilizar el abordaje 4 Endoscópico Percutáneo para este procedimiento. La definición del abordaje Endoscópico Percutáneo dice: introducción de un instrumento a través de una perforación o incisión menor en la piel, mucosas u otras capas corporales necesarias, para alcanzar y **visualizar** el lugar del procedimiento.

En el caso de la biopsia de ganglios mediastínicos a través de punción transbronquial ecodirigida, el lugar del procedimiento no se visualiza (no se ven los ganglios mediastínicos). Se accede a ellos a través de la pared bronquial (percutáneamente).

42. Ecografía Axila. A pesar de que se realizan gran número de ecografías axilares, no existe código específico para las mismas. ¿Cuál sería el modo correcto de codificar este procedimiento?

RESPUESTA

Actualmente no existe una buena opción para la codificación de las ecografías axilares. En la sección B Imagen, el sistema orgánico 7 Sistema Linfático no cuenta con el tipo de procedimiento 4 Ecografía, y en el sistema orgánico W Regiones Anatómicas no existe una localización anatómica adecuada. La opción más aproximada con la que podemos codificar estas ecografías, es en el sistema orgánico **H Piel, Tejido Subcutáneo y Mama**, con la localización anatómica **7 Extremidad, Superior**.

Bibliografía

Pregunta 7

1. Izaguirre-Roncal LB, Gonzalvo-Ibáñez FJ, Pérez- Oliván S, Sánchez Pérez A, Brito Suárez C, Honrubia López FM. Recubrimientos conjuntivales en perforaciones corneales. Archivos de la Sociedad Española de Oftalmología, 2000 [consultado 20/03/2018]; LXXV (12): 825-830. Disponible en: <http://oftalmo.com/seo/archivos/maquetas/0/5E049AC4-56B3-EE09-A2F1-000062741440/articulo.html>

Pregunta 21

2. Cortés-Peralta EC, Garza-Rodríguez V, Vázquez-Martínez OT, Gutiérrez-Villarreal IM, Ocampo-Candiani J. Cirugía micrográfica de Mohs: 27 años de experiencia en el Noreste de México. Cir Cir [Internet] 2017 [consultado 20/03/2018];85:279-283. Disponible en: <https://www.sciencedirect.com/science/article/pii/S0009741116301037>

Pregunta 25

3. Kim SY, Le PU, Kosharsky B. Is genicular nerve radiofrequency ablation safe? A literature review and anatomical study. Pain Physician [Internet] 2016 [consultado 10/12/2017]; 19(5): E697–E705. Disponible en: <https://www.ncbi.nlm.nih.gov/pubmed/27389113>

Pregunta 29

4. Pobo VJ, Sesma-Gutiérrez A, Viviens-Redondo B, Marzo-Álvarez AC, Rivera-Rodríguez MI, Bernardos-Alcalde C, et al. Técnica quirúrgica, propiamente dicha, del acceso vascular autólogo. Angiología [Internet] 2005 [consultado 20/03/2018]; 57 (Supl 2): S55-S64. Disponible en: www.elsevier.es/es-revista-revista-medica-del-hospital-general-325-pdf-13189389-S300

5. Luis A, Mestre M, Alarcón A, Marco JE, Piza C. La superficialización venosa como técnica para la obtención de una vía de acceso vascular para hemodiálisis. SEDYT [Internet] 1980 [consultado 20/03/2018]; Vol. II, N° 1: 27-29. Disponible en: http://www.sedyt.org/revistas/1980_2_1/1980_2_1_27_29.pdf



GOBIERNO
DE ESPAÑA

MINISTERIO
DE SANIDAD, CONSUMO
Y BIENESTAR SOCIAL

www.msbs.es