

CODIFICACIÓN CLÍNICA CON LA CIE-9-MC

UNIDAD TÉCNICA DE LA CIE-9-MC PARA
EL SISTEMA NACIONAL DE SALUD

Radiología Vascolar e Intervencionista

Boletín número 31

Año XIII

Octubre, 2009



Codificación Clínica con la CIE-9-MC

Unidad Técnica
de la CIE-9-MC para
el Sistema Nacional de Salud

Radiología Vascul ar e Intervencionista

Coordinación editorial:

Mercedes Alvarez Bartolomé
Rogelio Cózar Ruiz
Begoña Izquierdo Alcolea
Dolores Pastor Sanmillán

Realizado por:

José A Falagán Mota. Documentación Clínica y Control de Gestión. C. H. de Pontevedra
Gloria Rey García. Unidad de Codificación. C. H. Universitario de Vigo
Moisés Casal Rivas. Radiología Vascul ar Intervencionista C. H. Universitario de Vigo
Hortensia Montes Benito. Radiología Vascul ar Intervencionista. Hospital Universitario La Fe de Valencia
Mª Isabel Real Martí. Radiología Vascul ar Intervencionista. Hospital Clinic de Barcelona

Han colaborado en este monográfico:

Rafael Rodríguez Brea. Unidad de Codificación. C. H. Universitario de Santiago de Compostela
Guillermo Rodríguez Martínez. Unidad de Codificación. C. H. Universitario de A Coruña.

Representantes de la Unidad Técnica:

Araceli Díaz Martínez (Andalucía). Mª Dolores Del Pino Jiménez (Aragón). Ana Rocés Fernández (Asturias). Mª José Santos Terrón (Balears). Mª Coromoto Rodríguez Del Rosario (Canarias). Mª Jesús Fernández Quintanilla (Cantabria). Carmen Vilchez Perdígón (Castilla-La Mancha). Abel Fernández Sierra (Castilla y León). Eugenia Sarsanedas Castellanos (Cataluña). Belén Beneitez Moralejo (Extremadura). Guillermo Rodríguez Martínez (Galicia). Lorenzo Echeverría Echarri (La Rioja). Ana Vara Lorenzo (Madrid). Mª Gala Gutiérrez Miras (Murcia). Blanca Salcedo Muñoz (Navarra). Mª Isabel Mendiburu Perez (País Vasco). Jorge Renau Tomas (Valencia). Julio M. Astudillo Rodríguez (Ministerio de Defensa). Carmen Salido Campos (Ministerio de Sanidad y Política Social). Arturo Romero Gutiérrez (Ministerio de Sanidad y Política Social). Isabel De La Riva Jiménez (SEDOM). Sara Pupato Ferrari (INGESA)

Secretaria:

Mª José Aguilera Molina
Esther Grande López

Edita y distribuye:

© MINISTERIO DE SANIDAD Y POLÍTICA SOCIAL

Secretaría General Técnica

Centro de Publicaciones

Paseo del Prado, 18. 28014 Madrid

NIPO papel: 351-09-001-2

NIPO en línea: 351-09-002-8

Depósito Legal: AV-131-2009

Imprime: MIJÁN, Industrias Gráficas Abulenses

Índice

| | |
|----|---|
| 7 | Prefacio |
| 9 | Introducción |
| 11 | 1. Procedimientos sobre el sistema vascular |
| 44 | 2. Intervencionismo sobre hígado y vía biliar |
| 59 | 3. Intervencionismo sobre otros órganos del aparato digestivo |
| 66 | 4. Intervencionismo sobre el aparato urinario |
| 73 | 5. Intervencionismo sobre el aparato genital femenino |
| 74 | 6. Neurovascular e intervencionista |
| 82 | 7. Otros procedimientos intervencionistas |
| 90 | 8. Diagnóstico vascular no invasivo |
| 95 | 9. Estudios vasculares percutáneos diagnósticos |
| 98 | Bibliografía |

Los boletines de codificación clínica con la CIE9MC son una de las herramientas de trabajo que más facilitan la labor de los codificadores ya que el continuo avance tanto de la medicina como de la tecnología que la soporta, hace en ocasiones, difícil su tarea.

Este monográfico dedicado a la Radiología Intervencionista tiene un gran interés debido por un lado a la exhaustividad en la descripción de los distintos procedimientos diagnósticos y terapéuticos que acerca a las Unidades de Documentación Clínica lo que acontece en las modernas salas de radiología y por otro lado la normalización en la codificación, muchas veces compleja, de estos procedimientos. Hay que señalar que es la primera vez que se incluyen dibujos en un boletín de codificación lo que ha requerido un esfuerzo mayor por parte de los autores pero que sin duda mejora y facilita las descripciones.

Finalmente hay que subrayar que la Junta Directiva de la Sociedad Española de Radiología Vascolar e Intervencionista (SERVEI) ha revisado y aprobado en su integridad este documento.

Introducción

El importante incremento de actividad de los procedimientos mínimamente invasivos, tanto diagnósticos como terapéuticos, realizados con apoyo de técnicas de imagen, que sustituyen procedimientos quirúrgicos convencionales, más agresivos, consiguiendo resultados similares, nos ha animado a realizar este monográfico de Radiología Vascular e Intervencionista (en adelante RVI), con el objetivo de proporcionar una guía de consulta y referencia a la hora de clasificar estos procedimientos y permitir posteriormente, realizar explotaciones homogéneas de los datos convirtiéndolos en información útil.

Para ello hemos tomado como base el catálogo de exploraciones radiológicas diagnósticas y terapéuticas realizado por la SERAM (Sociedad Española de Radiología Médica), de tal manera que se puedan asociar códigos de la CIE-9-MC con los códigos de los procedimientos descritos en el catálogo de exploraciones SERAM, que como dice en su presentación: *“El catálogo de exploraciones radiológicas diagnósticas y terapéuticas es una relación consensuada, exhaustiva, normalizada y ordenada de los procedimientos que se llevan a cabo en un Servicio de Radiología. Nace de la necesidad de utilizar una terminología común en la denominación de las diferentes pruebas”*

En este monográfico se describen los distintos procedimientos diagnósticos y/o terapéuticos que realizan los Radiólogos Intervencionistas, estructurándose la información relativa a cada uno de ellos de la siguiente forma:

- **Descripción:** Tiene por objeto adquirir un grado de conocimiento lo más simple, pero a su vez lo más aclaratorio posible del procedimiento descrito.
- **Técnica:** Describe como se realiza el procedimiento.
- **Codificación:** Se asigna(n) el(los) código(s) al procedimiento.

Como se ha descrito previamente los procedimientos de Radiología Intervencionista son realizados con apoyo de técnicas de imagen (radioscopia, ecografía, TAC, RMN, etc), por lo que se deben asignar los códigos CIE-9-MC correspondientes a cada una de las técnicas de imagen que guían la realización de cada uno de los procedimientos.

1. Procedimientos sobre el sistema vascular

1.1. Arteriografías

Descripción:

Es el estudio angiográfico de las arterias de una determinada localización anatómica.

Técnica:

Se punciona generalmente la arteria femoral común pasando un catéter hasta el ostium de la arteria que se quiere explorar. Dependiendo de la arteria o víscera que se quiere visualizar se utilizarán unos tipos u otros de catéteres, realizándose según los casos, cateterismos selectivos o supraselectivos.

Codificación:

Se asigna un código de la categoría **88.4 Arteriografía utilizando medios de contraste** para la correcta codificación de la arteria. El cuarto dígito indica el sitio que se pretende visualizar y no el sitio de la inyección.

| Arteriografía de: | Código |
|--|--------|
| Aortografía (torácica) (abdominal) | 88.42 |
| Bronquial | 88.43 |
| Cerebral | 88.41 |
| Intraabdominal | 88.47 |
| Intratorácica | 88.44 |
| Mamaria interna | 88.44 |
| Mesentérica | 88.47 |
| Miembros inferiores (unilateral) (bilateral) | 88.48 |
| Miembros superiores (unilateral) (bilateral) | 88.49 |
| Pélvica | 88.49 |
| Placenta | 88.46 |
| Pulmonar (selectiva) (no selectiva) | 88.43 |

| Arteriografía de: | Código |
|--|---------------|
| Renal | 88.45 |
| Suprarrenal | 88.49 |
| Troncos supraaorticos (selectiva) (no selectiva) | 88.41 |
| Otras localizaciones | 88.49 |

Entrada Índice Alfabético (en adelante EIA):

Arteriografía (contraste) (fluoroscopia) (retrograda) 88.40

Nota: para cada localización búsquese por localización anatómica bajo la EIA arteriografía.

1.1.1. Aortografía

Descripción:

Consiste en la realización de un cateterismo para el estudio de la aorta.

Técnica:

Se punciona generalmente la arteria Femoral común pasando un catéter hasta la zona de la aorta que se quiere explorar. A la altura de D-12 si se trata de la aorta abdominal y hasta la altura de la raíz de la aorta si se trata de explorar la aorta torácica. Se inyecta el contraste y se realizan las series angiográficas.

Codificación:

Se asigna el código **88.42 Aortografía** para este procedimiento.

EIA:

Aortograma, aortografía (abdominal) (retrogrado) (selectivo) (traslumbar) 88.42

Arteriografía

- aorta (ascendente) (cayado) (descendente) 88.42

1.2. Flebografías

1.2.1. De miembros inferiores

Descripción:

Es el estudio de las estructuras venosas de los miembros inferiores.

Técnica:

Con una cánula de pequeño calibre se canaliza preferentemente la vena dorsal del primer dedo del pie o cualquier vena del dorso del pie. A continuación se colocan compresores en tobillo y rodilla para evitar el paso del contraste al sistema superficial, consiguiéndose de esta manera visualizar el sistema profundo de la extremidad inferior. Se realiza el estudio hasta el eje ilíaco-cava.

Codificación:

Se asigna el código **88.66 Flebografía de venas femorales y otras venas de los miembros inferiores utilizando un medio de contraste.**

EIA:

Flebografía (contraste) (retrógrada)

- extremidad inferior NCOC 88.66

- femoral 88.66

1.2.2. De miembros superiores.

Descripción:

Es el estudio de las estructuras venosas de los miembros superiores.

Técnica:

Con una cánula de pequeño calibre se canaliza una vena del dorso de la mano o del antebrazo y a su través se inyecta contraste rellenándose el sistema venoso profundo y superficial de la extremidad superior. Se presta especial atención al eje subclavio-cava.

En el caso del Síndrome de vena cava se realiza simultáneamente una flebografía de ambos miembros superiores para estudiar ambos troncos braquiocefálicos.

Codificación:

Se asignará el código **88.67 Flebografía de otras áreas especificadas utilizando un medio de contraste.**

EIA:

Flebografía (contraste) (retrógrada)

- sitio especificado NCOC 88.67

1.2.3. Cavografía

Descripción:

Es el estudio de la vena Cava.

Técnica:

Se punciona la vena Femoral y a través de ella se pasa un catéter

hasta el eje ilíaco venoso inyectándose el contraste para visualizar el territorio de la vena Cava.

Codificación:

Se utilizará el código **88.51 Angiocardiofografía de las venas cavas.**

EIA:

Flebografía (contraste) (retrógrada)

- vena cava (inferior) (superior) 88.51

ó

Cavografía (vena cava inferior) 88.51

1.2.4. Espermática

Descripción:

La flebografía espermática permite el estudio de la vena espermática en los casos de varicocele.

Técnica:

Por abordaje de la vena femoral se realiza un cateterismo de la vena espermática y tras la administración de contraste se aprecia su calibre y las venas del plexo testicular.

Codificación:

Se asignará el código **88.67 Flebografía de otras áreas especificadas utilizando un medio de contraste.**

EIA:

Flebografía (contraste) (retrógrada)

- sitio especificado NCOC 88.67

| Flebografía (utilizando un medio de contraste) de: | Código |
|--|--------|
| Cabeza y cuello | 88.61 |
| Cavografía (superior) (inferior) | 88.51 |
| Espermática u ovárica (unilateral) (bilateral) | 88.67 |
| Esplénica | 88.64 |
| Intraabdominal | 88.65 |
| Intraosea | 88.67 |
| Intratorácica | 88.63 |

| Flebografía (utilizando un medio de contraste) de: | Código |
|--|--------|
| Miembros inferiores (unilateral) (bilateral) | 88.66 |
| Miembros superiores (unilateral) (bilateral) | 88.67 |
| Pulmonar | 88.62 |
| Renal | 88.65 |
| Suprarrenal | 88.65 |
| Venas hepáticas | 88.64 |
| Otras localizaciones | 88.67 |

1.3. Procedimientos de revascularización


Son un conjunto de técnicas encaminadas a repermeabilizar o reparar el calibre de un vaso sanguíneo.

1.3.1. Sistema vascular arterial y venoso

1.3.1.1. Angioplastia transluminal percutánea (ATP)

Descripción:

La angioplastia (llamada también angioplastia con balón), es un procedimiento mínimamente invasivo realizado para mejorar el flujo de sangre en los vasos sanguíneos del cuerpo.



Esta técnica utiliza un balón montado en la punta de un catéter que se hace llegar al vaso estrechado u obstruido. El balón se infla para abrir el vaso sanguíneo y luego se desinfla para sacarlo, ya que lo que se pretende es empotrar la placa de ateroma en la pared del vaso, rompiéndose la íntima y la media para que la luz sea más o menos

permeable y posteriormente el proceso reparativo secundario hará una superficie interna más regular.

Técnica:

Se punciona generalmente la arteria femoral pasando un catéter hasta la arteria que se quiere tratar. Se pasa a continuación una guía

recanalizando la lesión estenótica u ocluida. Se infla el catéter-balón con control fluoroscópico durante 20 segundos repitiéndose el inflado 2 veces más. Finalizada la angioplastia se realiza un control con un catéter diagnóstico para confirmar el resultado final. En ocasiones, la placa de atheroma es excesivamente dura y no permite el paso de la guía del catéter, recurriéndose al láser. El láser quema el tejido y permite abrir un camino al catéter balón para realizar la angioplastia (en caso de arterias de calibre reducido, éste puede ser el único método utilizado para realizar la angioplastia, al recuperarse el calibre normal del vaso). La realización de este procedimiento con láser no cambia la asignación de los códigos, dado que es un modificador no esencial en el índice alfabético (como se puede ver más adelante).

Codificación de las angioplastias:

Según la localización del vaso sanguíneo sobre el que se realiza la angioplastia, se asigna el código:

- **00.61 Angioplastia percutánea o aterectomía de vaso(s) prece-rebral(es) (extracraneales)**
- **00.62 Angioplastia percutánea o aterectomía de vaso(s) intra-craneal(es),**
- **39.50 Angioplastia o aterectomía de otro(s) vaso(s) no coro-nario(s)**

Codifíquese además el número de vasos sobre los que se ha realizado la angioplastia, mediante la asignación del código correspondiente (00.40–00.43) y si ésta se ha realizado sobre una bifurcación de vaso (00.44).

Si se realiza una angioplastia en un vaso sanguíneo periférico y además se coloca un stent en el mismo vaso, se asignarán dos códigos, uno para la angioplastia y otro para la colocación del stent, teniéndose que codificar además el número de stent colocados (véase apartado de endoprótesis vasculares).

Si se realiza una angioplastia y una trombolisis, se asignarán dos códigos, uno para la angioplastia y otro para la trombolisis.

Si la angioplastia se realiza para desplegar el stent, entonces se codificará exclusivamente la colocación del stent.

| Angioplastia | Código | Notas |
|--------------------------------------|--------|-------------------------|
| Vaso periférico (no coronario) | 39.50 | (1) (2) (3) (4) (8) |
| Vasos precerebrales (extracraneales) | 00.61 | (1) (2) (3) (5) (6) (8) |
| Vasos intracraneales | 00.62 | (1) (2) (3) (7) (8) |

Codificar además:

- (1) El número de vasos reparados (00.40-00.43)
- (2) Si el procedimiento se realiza en bifurcación de vaso (00.44)
- (3) La inyección o infusión de trombolítico (99.10)
- (4) La inserción de stent no coronario (39.90)
- (5) La inserción percutánea de stent de arteria carótida (00.63)
- (6) La inserción percutánea de stent de otra arteria precerebral (00.64)
- (7) La inserción percutánea de stent intracraneal (00.65)
- (8) El número de endoprótesis vasculares insertadas (00.45-00.48)

EIA:

Angioplastia (láser) – véase además Reparación, vaso sanguíneo

- balón (transluminal percutánea) NCOC 39.50

- sitio especificado NCOC 39.50

- - cerebrovascular

- - - cerebral (intracraneal) 00.62

- - - precerebral (extracerebral) 00.61

- - periférica 39.50

- transluminal percutánea (globo)

- - basilar 00.61

- - carótida 00.61

- - cerebral (intracraneal) 00.62

- - cerebrovascular

- - - cerebral (intracraneal) 00.62

- - - precerebral (extracerebral) 00.61

- - - - carótida 00.61

- - extremidad

- - - inferior NCOC 39.50

- - - superior NCOC 39.50

- - femoropoplitea 39.50

- - ilíaca 39.50

- - mesentérica 39.50

- - periférica NCO 39.50
- - precerebral (extracerebral) 00.61
- - - carótida 00.61
- - renal 39.50
- - subclavia 39.50
- - vertebral 00.61

Endoprótesis

Concepto:

Una endoprótesis (también llamada *stent*) es una malla flexible de forma cilíndrica de varios calibres y longitudes, fabricada con aleaciones metálicas biocompatibles.

El uso más común de las endoprótesis es para mantener permeables arterias afectadas por arteriosclerosis, aunque también son útiles para tratar lesiones en las venas u otros conductos tales como:

- el tracto digestivo, para tratar estenosis u oclusiones tumorales que impiden la alimentación,
- los conductos biliares, cuando una obstrucción impide el paso de la bilis al intestino, y
- la tráquea y los bronquios, para tratar obstrucciones que impiden la respiración normal.

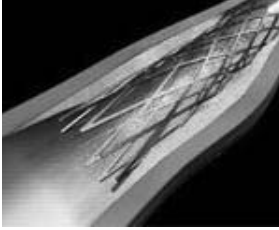
Si la endoprótesis está recubierta de una tela impermeable se puede utilizar para excluir un aneurisma de la circulación o para tratar un vaso sanguíneo lacerado.

En algunos casos, las endoprótesis se utilizan para tratar pacientes con enfermedad hepática grave. Algunos de estos pacientes tienen complicaciones importantes (hemorragias graves, ascitis refractaria, etc) debidas a hipertensión portal. Una forma de tratarla es con una técnica llamada TIPS, o derivación portosistémica transyugular, que consiste en la creación de una comunicación intrahepática para descomprimir el sistema porta. Esta comunicación o derivación se mantiene permeable gracias a una endoprótesis.

1.3.1.2. Endoprótesis vascular

Descripción:

Consiste en la colocación de una malla metálica que va montada sobre un catéter permitiendo recuperar el calibre original de un vaso sanguíneo dañado.



En radiología vascular e intervencionista se utiliza el término endoprótesis cubierta o endoprótesis no cubierta, para referirse al tipo de stent y no deben ser confundidas con las endoprótesis impregnadas de fármacos o liberadoras de fármacos.

Por **endoprótesis vascular liberadora de fármacos** se define una endoprótesis con un fármaco activo que se libera de forma controlada. El fármaco se aplica en la superficie de la endoprótesis y su función es reducir la reestenosis. El fármaco se libera lentamente dentro del tejido de la pared del vaso en un período de entre 30 y 45 días para prevenir el desarrollo de tejido cicatricial que puede estrechar la arteria reabierta. Las endoprótesis liberadoras de fármaco tienen que ser diferenciadas de las endoprótesis impregnadas y las cubiertas.

El término **endoprótesis impregnada** se refiere a una endoprótesis que está impregnada con fármacos (ej. heparina) o aplicada en capa con sustancias biocompatibles (ej. fosforilcolina). La diferencia entre una endoprótesis impregnada y una endoprótesis liberadora de fármaco está en que la primera no libera el fármaco. Las endoprótesis impregnadas normalmente tienen heparina para impedir formaciones de plaquetas en la endoprótesis.

Las **endoprótesis no cubiertas** se utilizan fundamentalmente para resolver estenosis o estrechamientos de los vasos sanguíneos mediante la colocación de un tubo de malla de alambre (stent). Este procedimiento puede ser necesario después de algunas angioplastias si la arteria estaba muy estrechada o totalmente obstruida.

Una **endoprótesis cubierta** se refiere a una endoprótesis con una capa de silicona o derivado de silicona (ej. Teflón, poliuretano). Son un tratamiento alternativo mínimamente invasivo para pacientes con defectos de los vasos sanguíneos ya sean causados tanto por aneurismas como por lesiones arteriales traumáticas. Es un conducto construido de un material protésico ultrafino con una endoprótesis metálica recubierta de una tela. La función de la endoprótesis es revestir internamente la porción dañada del vaso sanguíneo, excluyéndolo de la circulación sanguínea.

Técnica:

Dependiendo de la zona anatómica donde se pretende colocar la endoprótesis, así será la vía de acceso, lógicamente siempre vascular. Se cateteriza la lesión con una guía y catéter. Se cambia la guía a una más rígida sobre la que se pasa el catéter portador de la endoprótesis. Se libera la endoprótesis y se dilata con balón de angioplastia para que el calibre arterial quede uniforme y la endoprótesis expandida.

Codificación:

La asignación de códigos CIE-9-MC dependerá del tipo de endoprótesis utilizado y de la localización anatómica.

En el caso de las endoprótesis cubiertas y dependiendo de la localización del aneurisma o lesión, asignaremos uno de los códigos siguientes:

- **39.71 Implante endovascular de injerto en aorta abdominal**
- **39.72 Reparación u oclusión endovascular de vasos de cabeza y cuello**
- **39.73 Implante endovascular de injerto en aorta torácica**
- **39.79 Otra reparación endovascular (de aneurisma) de otros vasos.**

En el caso de las endoprótesis (o stent) no cubiertas se utilizarán los siguientes códigos:

- **39.90 Inserción de stent(s) de vaso periférico no liberador de fármacos**
- **00.63 Inserción percutánea de stent(s) de arteria carótida.**
- **00.64 Inserción percutánea de stent(s) de otra arteria precerebral (extracraneal).**
- **00.65 Inserción percutánea de stent(s) vascular intracraneal.**

En caso de endoprótesis vasculares liberadoras de fármacos se utilizará el código:

- **00.55 Inserción de stent(s) liberador de fármacos de vaso periférico.**

| Endoprótesis cubiertas | Código |
|------------------------|--------|
| Aorta abdominal | 39.71 |
| Vasos cabeza y cuello | 39.72 |
| Aorta torácica | 39.73 |
| En otros vasos | 39.79 |

| | |
|---|-----------|
| Endoprótesis no cubiertas | |
| Vaso periférico | 39.90 (*) |
| Arteria carótida | 00.63 (*) |
| Otra arteria precerebral (extracraneal) | 00.64 (*) |
| Arteria intracraneal | 00.65 (*) |
| Endoprótesis liberadoras de fármacos | |
| Vaso no coronario | 00.55 (*) |

(*) Codificar además:

- El número de endoprótesis vasculares insertadas (00.45-00.48)
- El número de vasos reparados (00.40-00.43)
- Si el procedimiento se realiza en bifurcación de vaso (00.44)
- Cualquier angioplastia o aterectomía

EIA:

Injerto

- aneurisma
- - endovascular
- - - aorta abdominal 39.71
- - - aorta torácica 39.73
- - - arteria(s) extremidades inferiores 39.79
- - - arteria(s) extremidades superiores 39.79

o

Inserción

- endoinjerto(s), injerto(s) endovascular
- - endovascular
- - - aorta
- - - - abdominal 39.71
- - - - torácica 39.73
- - otros vasos (para aneurisma) 39.79
- - vasos de cabeza y cuello 39.72
- stent(s)
- - arteria (cubierto de fármacos) (de depósito) (descubierto) (no liberador de fármacos)
- - - basilar 00.64
- - - carótida 00.63

- - - extracraneal 00.64
- - - intracraneal 00.65
- - periférico 39.90
- - - cubierto de fármacos 39.90
- - - liberador de fármaco 00.55
- vaso no coronario
- - stent(s) (injerto stent)
- - - basilar 00.64
- - - carótida 00.63
- - - extracraneal 00.64
- - - intracraneal 00.65
- - - periférico 39.90
- - - - liberador de fármaco 00.55
- - - - recubierto de fármaco 39.90

o

Reparación

- aneurisma (falso) (verdadero)
- - por o con
- - - injerto endovascular 39.79
- - - - aorta abdominal 39.71
- - - - aorta torácica 39.73
- - - - arteria(s) extremidades inferiores 39.79
- - - - arteria(s) extremidades superiores 39.79
- - - - cabeza y cuello 39.72

1.3.1.3. Trombolisis o Fibrinólisis

Descripción:

Esta técnica tiene por objetivo disolver un trombo que ocluye un vaso sanguíneo o una derivación vascular.

La trombólisis es el tratamiento para deshacer trombos que obstruyen el flujo de sangre. La terapia trombolítica utiliza diversos medicamentos administrados directamente al trombo a través de un catéter para disolverlo.

Técnica:

Dependiendo de la localización se realiza abordaje a través de un vaso sanguíneo (arteria o vena) de la ingle, brazo o cuello. Se pasa un catéter montado sobre guía recanalizándose todo el trombo. Una vez recanalizado se empapa el trombo con el trombolítico manteniéndose conectado el catéter a una bomba de infusión, realizándose controles

con contraste para comprobar si se ha resuelto el trombo y continuando con la infusión si no se ha resuelto. La causa de la trombosis suele ser una estenosis subyacente al trombo, por lo cual se hará a continuación una angioplastia. Se realiza un control final de valoración de la angioplastia, así como de la ausencia de embolismos dístales.

Codificación:

Cuando solamente se realice el procedimiento de fibrinólisis, se asignará el código **99.10 Inyección o infusión de agente trombolítico**, y el código **38.91 Cateterismo arterial** ó el código **38.93 Cateterismo venoso NCOC** para indicar sobre que vaso sanguíneo se realiza la fibrinólisis (arteria o vena).

Si se realiza fibrinólisis y angioplastia, se asignarán códigos para la fibrinólisis y la angioplastia. Codificar además el número de vasos tratados (00.40-00.43) y si el procedimiento se realiza en bifurcación de vaso (00.44).

EIA:

Infusión (intraarterial) (intravenosa)

- agente

- - trombolítico (enzima) (estreptoquinasa) 99.10

Inyección

- agente trombolítico (enzima) (estreptoquinasa) 99.10

Cateterización

- arteria 38.91

- vena NCOC 38.93

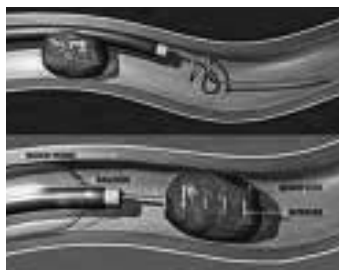
Inserción

- catéter

- - arteria 38.91

- - vena NCOC 38.93

1.3.1.4. Trombectomía mecánica



Descripción:

La trombectomía mecánica percutánea comprende un grupo de técnicas y dispositivos que permiten deshacer y extraer trombos de los vasos sanguíneos.

Técnica:

Este procedimiento se usa en algunos casos de oclusión de un vaso

sanguíneo por un trombo. Una vez localizado éste, se pasa una guía y un catéter especial que atrapa y retira el trombo o bien lo deshace y aspira.

Codificación:

La CIE-9-MC diferencia los procedimientos realizados con técnicas abiertas, de los que se realizan con técnicas mínimamente invasivas. Los procedimientos de Radiología Vasculare Intervencionista consiguen los mismos efectos utilizando técnicas endoluminales menos agresivas, que los realizados mediante la cirugía abierta cuando actúa directamente sobre la lesión en un vaso sanguíneo.

La CIE-9-MC clasifica las trombectomías en la categoría 38.0 Incisión de vaso, pero debemos hacer notar que aquí se clasifican los procedimientos “abiertos”, mientras que reserva la categoría 39.7 para las reparaciones endoluminales o endovasculares de los vasos sanguíneos.

Se asignará el código **39.79 Otra reparación endovascular (de aneurisma) de otros vasos**, o el código **39.74 Eliminación endovascular de obstrucción de vaso(s) de cabeza y cuello**, dependiendo de la localización anatómica del trombo.

Codificar además:

- El número de vasos reparados (00.40-00.43)
- La inyección o infusión de agente trombolítico (99.10)
- Si el procedimiento se realiza en bifurcación de vaso (00.44)

EIA:

Reparación

- arteria NCOC

-- por

--- acceso endovascular

---- otra reparación (de aneurisma) 39.79

- vaso sanguíneo NCOC

-- periférico NCOC

--- por acceso endovascular 39.79

Trombectomía

- mecánica

-- endovascular

--- cabeza y cuello 39.74

1.3.1.5. Aterectomía

Descripción:

La aterectomía es un método para abrir vasos ocluidos o con estenosis significativas. Consiste en la extirpación controlada de los depósitos ateroscleróticos dentro de la pared arterial utilizando dispositivos mecánicos de corte o rotatorios de alta velocidad que liman, pulverizan o perforan los depósitos. Algunos instrumentos eliminan los restos, otros los atrapan y algunos los pulverizan en partículas muy finas que no son lesivas. Se diferencia de la endarterectomía en que el procedimiento no alcanza la íntima.

Técnica:

Se realiza por vía percutánea mediante la introducción de un catéter de aterectomía en arteria Femoral. Después se hará avanzar hasta las arterias periféricas que estén afectadas. Las localizaciones ideales para la aterectomía son las lesiones cortas y aisladas de los vasos femorales. La aterectomía se hace bajo control angiográfico o angioscópico.

Hay dos técnicas fundamentalmente:

- Aterectomía direccional. Es una técnica en la que un catéter con una pequeña cuchilla mecánica recorta la placa y la acumula en una cámara recolectora. La placa se extrae de la arteria al retirar el dispositivo.
- Aterectomía rotatoria. Utiliza un tipo de catéter con una pequeña punta metálica o de diamante que rota a alta velocidad para perforar la placa dura y el calcio que están causando la obstrucción. Tritura la placa en partículas muy pequeñas que pasan al sistema circulatorio.

Codificación de las aterectomías:

- **00.61 Angioplastia percutánea o aterectomía de vaso(s) precebral(es) (extracraneales)**
- **00.62 Angioplastia percutánea o aterectomía de vaso(s) intracraneal(es)**
- **39.50 Angioplastia o aterectomía de otro(s) vaso(s) no coronario(s)**

Codifíquese además el número de vasos sobre los que se ha realizado la aterectomía mediante la asignación del código correspondiente (00.40 - 00.43) y si ésta se ha realizado sobre una bifurcación de vaso (00.44).

Si se realiza una aterectomía en un vaso sanguíneo periférico y además se coloca un stent en el mismo vaso, se asignarán dos códigos,

uno para la aterectomía y otro para la colocación del stent, teniéndose que codificar además el número de stent colocados.

Si se realiza una aterectomía y una trombolisis, se asignarán dos códigos, uno para la aterectomía y otro para la trombolisis.

EIA:

Aterectomía

- cerebrovascular *véase* Angioplastia (Falta esta entrada en la 6ª edición en castellano)

- periférica 39.50

| Resumen de procedimientos de revascularización | | | | |
|--|------------------------------------|-------------------------------------|-----------------------|------------------------|
| Vaso | Angioplastia Aterectomía (*) | Endoprótesis No cubierta (**) | Trombectomía (***) | Fibrinolisis (****) |
| Periférico no coronario | 39.50 | 39.90 | 39.79 | 99.10 |
| Carótida | 00.61 | 00.63 | 39.74 | 99.10 |
| Precerebrales (extracraneales) | 00.61 | 00.64 | 39.74 | 99.10 |
| Intracraneales | 00.62 | 00.65 | 39.74 | 99.10 |

(*) Codificar además:

- El número de vasos reparados (00.40-00.43)
- Si el procedimiento se realiza en bifurcación de vaso (00.44)
- La inyección o infusión de agente trombolítico (99.10)
- La inserción de endoprótesis vasculares (00.63-00.65, 39.90)
- El número de endoprótesis vasculares insertadas (00.45-00.48)

(**) Codificar además

- El número de endoprótesis vasculares insertadas (00.45-00.48)
- El número de vasos reparados (00.40-00.43)
- Si el procedimiento se realiza en bifurcación de vaso (00.44)
- Cualquier angioplastia o aterectomía (00.61-00.62, 39.50)

(***) Codificar además:

- El número de vasos tratados (00.40-00.43)
- La inyección o infusión de agente trombolítico (99.10)
- Si el procedimiento se realiza en bifurcación de vaso (00.44)

(***) Codificar además:

- Si el procedimiento se realiza sobre una arteria (38.91)
- Si el procedimiento se realiza sobre una vena (38.93)

1.3.2. Revascularización de fístulas de hemodiálisis (FAVI)

Cuando los riñones ya no son capaces de depurar la sangre es necesaria la diálisis. El tipo más común de diálisis se denomina hemodiálisis, en el cual se extrae de manera continua la sangre venosa del brazo del paciente y se pasa por un tubo delgado de plástico a un aparato denominado «dializador». El dializador filtra la sangre, actuando como un riñón artificial, para retirar de la sangre el exceso de agua y los productos de desecho. A continuación, la sangre filtrada sale del aparato por otro tubo que la inyecta en una vena del mismo brazo. La mayoría de las personas necesitan tres sesiones de diálisis por semana. Cada sesión dura unas 3 o 4 horas.

Antes de iniciar la hemodiálisis, debe haber una manera de extraer la sangre del organismo y volver a introducirla. Las arterias y venas son demasiado pequeñas; por eso es necesario realizar una intervención quirúrgica para crear un acceso vascular. Y uno de ellos es la fístula (también denominada fístula arteriovenosa o fístula AV o FAVI), que se crea uniendo una arteria y una vena debajo de la piel del brazo. (En la mayoría de los casos se une la arteria radial con la vena cefálica.) Cuando se unen la arteria y la vena, la vena se arterializa y su flujo sanguíneo se incrementa sustancialmente. Cuando la fístula está madura, se haya en condiciones de proporcionar un flujo sanguíneo suficiente para la hemodiálisis. La fístula puede usarse durante mucho años.

1.3.2.1. Fistulografía de hemodiálisis

En casos de disfunción de la fístula de diálisis puede ser necesario realizar un estudio angiográfico de la misma que se denomina fistulografía. Se punciona la arteria humeral con el objetivo de visualizar el territorio de la fístula arteriovenosa.

Se asigna el código **88.49 Arteriografía de otras áreas especificadas** para la correcta codificación de esta técnica.

EIA:

Arteriografía

- extremidad

- - superior 88.49

1.3.2.2. Angioplastia en fístulas de hemodiálisis

En casos de disfunción de la fístula por estrechamiento del trayecto fistuloso está indicada la realización de una angioplastia. Se asigna el código **39.50 Angioplastia o aterectomía de otro(s) vaso(s) no coronario(s)** (más información en angioplastias)

Codificar además:

- El número de vasos reparados (00.40-00.43)
- Si el procedimiento se realiza en bifurcación de vaso (00.44)
- La inyección o infusión de agente trombolítico (99.10)
- La inserción de endoprótesis vasculares (39.90)
- El número de endoprótesis vasculares insertadas (00.45-00.48)

EIA:

Angioplastia

- balón (transluminal percutánea) NCOC 39.50
- sitio especificado NCOC 39.50
 - - periférica 39.50
 - - transluminal percutánea (globo)
 - - extremidad
 - - - superior NCOC 39.50
 - - - periférica NCOC 39.50

1.3.2.3. Endoprótesis en fístula de hemodiálisis

En casos de mal funcionamiento de la fístula de diálisis puede ser necesaria la inserción de una endoprótesis en el trayecto fistuloso. Se asigna el código **39.90 Inserción de stent(s) de vaso periférico no liberador de fármacos.**

Codificar además:

- El número de endoprótesis vasculares insertadas (00.45-00.48)
- El número de vasos reparados (00.40-00.43)
- Si el procedimiento se realiza en bifurcación de vaso (00.44)
- Cualquier angioplastia o aterectomía (39.50)

EIA:

Inserción

- stent(s)
 - - periférico 39.90
 - vaso no coronario
 - - stent(s) (injerto stent)
 - - - periférico 39.90

1.3.2.4. Trombectomía mecánica de fístula de hemodiálisis

En otros casos la fístula se trombosa y es necesaria la realización de una trombectomía mecánica, asignándose en este caso el código **39.49 Otra revisión de procedimiento vascular.**

EIA:

Trombectomía

- fístula o cánula arteriovenosa 39.49

Extracción

- embolia

- - derivación o cánula arteriovenosa 39.49

- trombo

- - derivación o cánula arteriovenosa 39.49

1.3.2.5. Trombolisis de fístula de hemodiálisis

En el caso particular de la trombolisis o fibrinólisis de fístulas de diálisis renal se asignará el código **99.10 Inyección o infusión de agente trombolítico** y el código **38.95 Cateterismo venoso para diálisis renal.**

EIA:

Infusión (intraarterial) (intravenosa)

- agente

- - trombolítico (enzima) (estreptoquinasa) 99.10

o

Inyección

- agente trombolítico (enzima) (estreptoquinasa) 99.10

Cateterización

- vena

- - para diálisis renal 38.95

o

Inserción

- catéter

- - vena

- - - para diálisis renal 38.95

| Resumen de procedimientos sobre fistulas arterio-venosas de hemodiálisis | | |
|--|--------|---------------------|
| Procedimiento | Código | Notas |
| Fistulografía de hemodiálisis | 88.49 | |
| Angioplastia en fistula de hemodiálisis | 39.50 | (1) (2) (3) (4) (5) |
| Endoprótesis en fistula de hemodiálisis | 39.90 | (1) (3) (5) (6) |
| Trombectomía mecánica en fistula de hemodiálisis | 39.49 | (1) (4) (5) |
| Trombolisis en fistula de hemodiálisis | 99.10 | |

Codificar además:

- (1) El número de vasos reparados (00.40-00.43)
- (2) Si el procedimiento se realiza en bifurcación de vaso (00.44)
- (3) La inyección o infusión de agente trombolítico (99.10)
- (4) La inserción de endoprótesis vasculares (39.90)
- (5) El número de endoprótesis vasculares insertadas (00.45-00.48)
- (6) Cualquier angioplastia o aterectomía (39.50)

1.4. Embolización

Descripción:

Alternativa al tratamiento quirúrgico de hemorragias de origen arterial, aneurismas, fistulas arterio-venosas, malformaciones y tumores de los vasos periféricos.

Existen múltiples agentes embolizantes:

- Para ocluir las arterias grandes se pueden usar **coils de metal** (espirales) hechos de acero inoxidable o platino, que se colocan de forma muy precisa para detener el sangrado en una arteria lesionada o impedir el flujo de sangre a un aneurisma. Los coils vienen en varios tamaños, lo que le permite al radiólogo elegir el adecuado para la arteria.
- Las **partículas permanentes**, como el alcohol polivinílico (PVA) y las microsferas de polímero de acrílico impregnados con gelatina, se suspenden en un líquido y se inyectan en el torrente sanguíneo para obstruir vasos pequeños. Estas sustancias se usan

para ocluir los vasos sanguíneos de forma permanente. Detienen el sangrado o bloquean las arterias de un tumor. Estos son los materiales más usados para embolizar los miomas uterinos.

- **Gelfoam (esponja de gelatina).** Es un material esponjoso y gelatinoso, se corta en pequeños trozos que se inyectan en una arteria y flotan en el torrente sanguíneo hasta donde ya no pueden pasar, y ahí se quedan; de esta forma la arteria se puede bloquear por unos días o hasta dos semanas.
- **Trombina.** Cataliza la conversión del fibrinógeno a fibrina. Uso para tratamiento de pseudoaneurismas por punción y para fugas tipo II en aneurismas aórticos reparados mediante endoprótesis.
- **Pegamentos tisulares** que al principio están en estado líquido para entrar en los vasos pequeños y luego polimerizan y se endurecen. Constituyen el material embólico más eficaz para las malformaciones arteriovenosas del cerebro
- **Onix:** es un agente embolizante líquido compuesto por un polímero biocompatible, Ethylene-Vinyl Alcohol Copolímero (EVOH), disuelto en dimethyl sulfoxide (DMSO), a dicha disolución se le añaden polvos de tántalo, para permitir una correcta visualización bajo fluoroscopia. El Onyx se convierte en un polímero esponjoso no adhesivo con alta capacidad de penetración cuando entra en contacto con la sangre o cualquier otro fluido corporal. De más fácil manejo que el pegamento. Indicado en malformaciones vasculares y tumores hipervasculares.

Dependiendo del caso se utilizan unos u otros, ya que unos son reabsorbibles y otros son permanentes.

Técnica:

Dependiendo de la zona anatómica donde se pretenda realizar la embolización, así será la vía de acceso, siempre vascular. Se realiza un cateterismo selectivo para localizar la zona de sangrado o el punto a embolizar, seguido de un cateterismo supraselectivo para embolizar lo más próximo al lugar deseado.

Codificación:

Se asignará el código **39.72 Reparación u oclusión endovascular de vasos de cabeza y cuello** para las embolizaciones realizadas sobre los vasos del cuello y de la cabeza y el código **39.79 Otra reparación endovascular (de aneurisma) de otros vasos**, para las embolizaciones

del resto de vasos sanguíneos con la excepción de las embolizaciones para el tratamiento de la hemorragia gástrica duodenal en cuyo caso se utilizará el código **44.44 Embolización transcatóter de una hemorragia gástrica o duodenal**.

1.4.1. Embolización sistema arterial

Codificación:

Se asignará el **39.79 Otra reparación endovascular (de aneurisma) de otros vasos**

EIA:

Embolización (por catéter)

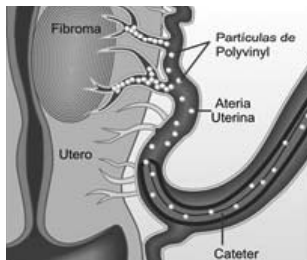
- adhesiva (pegamento) ~~37.79~~ 39.79
- - cabeza y cuello 39.72
- arteria (selectiva)
- - por
- - - acceso endovascular 39.79
- - - - vasos de cabeza y cuello 39.72
- - duodenal (transcatéter) 44.44
- - gástrica (transcatéter) 44.44
- espiral, endovascular 39.79
- - cabeza y cuello 39.72

1.4.1.1. Embolización de miomas uterinos

Descripción:

Los miomas uterinos son tumores benignos de tejido fibroso y muscular en el útero; pueden causar un sangrado menstrual abundante, dolor pélvico o presión sobre la vejiga o el intestino.

La embolización de la arteria uterina es un procedimiento que tiene como objetivo evitar una cirugía mayor. Este método detiene el suministro de sangre a los miomas por lo que se produce su necrosis.



Técnica:

Con un método angiográfico similar al usado en el cateterismo cardíaco, se coloca un catéter en cada una de las dos arterias uterinas y se inyectan pequeñas partículas para bloquear las ramas de las arterias que le suministran sangre a los miomas. De esta manera el

tejido muere, las masas se achican, y en la mayoría de los casos los síntomas se alivian.

Codificación:

Se asignará el código **39.79 Otra reparación endovascular (de aneurisma) de otros vasos**, para la codificación de la embolización de los miomas uterinos.

EIA:

Embolización (por catéter)

- arteria (selectiva)

-- por

--- acceso endovascular 39.79

1.4.2. Embolización sistema venoso

Codificación:

Se asignará el **39.79 Otra reparación endovascular (de aneurisma) de otros vasos**

EIA:

Embolización (por catéter)

- adhesiva (pegamento) ~~37.79~~ 39.79

- malformación arteriovenosa MAV, intracraneal, acceso endovascular 39.72

- vena (selectiva)

-- abdominal NCOC

--- duodenal (transcatéter) 44.44

--- gástrica (transcatéter) 44.44

-- por

--- acceso endovascular 39.79

---- cabeza y cuello 39.72

1.4.2.1. Embolización de Varicocele

Descripción:

El varicocele es un trastorno que aparece en aproximadamente un 10% de los varones jóvenes y puede ser origen de dolores inguinoescrotales y de infertilidad. Consiste en una dilatación del plexo pampiniforme por encima del teste, más frecuente en el lado izquierdo, y secundario a incompetencia valvular de la vena espermática correspondiente.

Técnica:

Por abordaje de la vena femoral se realiza un cateterismo supraselectivo de la vena espermática, generalmente la izquierda, que suele ser la afectada. Otras veces se accede desde la yugular interna derecha para el cateterismo de la vena espermática derecha.

El tratamiento consiste en pasar espirales metálicos a través del catéter, el cual bloquea el flujo sanguíneo hacia la vena provocando la oclusión de la misma.

Codificación:

Se asignará el código **39.79 Otra reparación endovascular (de aneurisma) de otros vasos**, para la codificación de la embolización de los varicoceles.

EIA:

Embolización (por catéter)

- vena (selectiva)

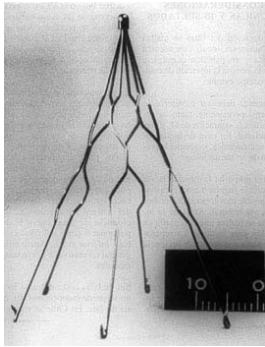
- - por

- - - acceso endovascular 39.79

| Resumen de embolización | |
|--|---------------|
| Embolización | Código |
| Aneurisma intracraneal (**) | 39.72 |
| Arteria bronquial | 39.79 |
| Derivación portosistémica intrahepática | 39.79 |
| Esplénica | 39.79 |
| Hemorragia digestiva (alta y baja) (*) | 44.44 |
| Malformación vascular congénita o adquirida (**) | 39.72 |
| Miomas uterinos | 39.79 |
| Pulmonar | 39.79 |
| Supraselectiva intracraneal (**) | 39.72 |
| Varices gastro-esofágicas | 39.79 |
| Varicocele | 39.79 |
| Venosa pélvica | 39.79 |

(*) Véase más en Intervencionismo sobre otros órganos del aparato digestivo
(**) Véase más en Neurovascular e intervencionista

1.5. Filtro de vena cava



Descripción:

Es un filtro que colocado en la vena cava inferior impide el paso de trombos hacia las cavidades cardíacas derechas y previene el tromboembolismo pulmonar. La mayor parte de los filtros se inspiran en el concepto de un “paraguas” cónico, que se inserta en la vena cava inferior, la mayor parte de las veces por debajo de las venas renales. Por su diseño es capaz de evitar una embolia pulmonar generada en las ve-

nas profundas de la pelvis o extremidades inferiores. Las diferencias entre diferentes modelos son sutiles en cuanto a resultados, sin embargo el filtro de Greenfield es el de empleo más generalizado y con mayor seguimiento a largo plazo, debido a que fue el primero en describirse de los aún en uso (1973).

Técnica:

Se aborda la vena femoral o la yugular interna derecha, dependiendo de la existencia de trombo en el eje venoso ilíaco. Se realiza cavografía para descartar trombos flotantes en la cava inferior, anomalías congénitas, medir el diámetro de la cava y localizar exactamente la salida de las venas renales. Una vez determinadas estas características se pasa el filtro de cava que va montado sobre un catéter y se deja colocado en la vena cava infrarrenal. Estos filtros pueden ser temporales, retirándose al cabo de un tiempo, o permanentes.

Codificación:

Se asigna el código **38.7 Interrupción de vena cava** para codificar la inserción del filtro de vena cava.

EIA:

Filtro antiembólico, vena cava 38.7

o

Inserción

- filtro Greenfield 38.7

No existe un código específico para la retirada del filtro de vena cava y al tratarse de un acto distinto al quirúrgico utilizaremos un código residual. En este caso el **39.99 Otras operaciones sobre vasos.**

EIA:**Operación**

- vascular NCOC 39.99
- vaso NCOC 39.99
- vaso sanguíneo 39.99
- vena NCOC 39.99

1.6. Procedimientos de acceso vascular

Los procedimientos de acceso vascular están diseñados para pacientes que necesitan un acceso intravenoso (IV) de larga duración. Las vías intravenosas simples son eficaces en el corto plazo, pero no cuando, por ejemplo, el paciente necesita varios ciclos de quimioterapia, varias semanas de tratamiento con antibióticos, o alimentación IV prolongada. Muchos pacientes, además, tienen malos accesos vasculares y necesidad de tratamiento intravenoso prolongado, por lo que podrían beneficiarse de la colocación de un acceso vascular. El catéter de acceso vascular es un tubo largo y delgado que se coloca tunelizado en el espacio subcutáneo del tórax, justo debajo de la clavícula y se introduce en la vena yugular. Su extremo interno está en la vena cava superior. Los catéteres centrales se pueden dejar en su lugar por semanas, meses, y hasta años.

El **reservorio subcutáneo** es un dispositivo de acceso vascular permanente que consiste en un catéter acoplado a una pequeña cápsula implantada debajo de la piel. Todo el dispositivo se encuentra debajo de la piel, y nada es visible desde fuera salvo una pequeña protuberancia hecha por el reservorio.

El **catéter tunelizado** es un catéter permanente que se fija en su lugar cuando se forma tejido alrededor como respuesta a un manguito colocado debajo de la piel. Los catéteres HICKMAN®, BROVIAC® y GROSHONG® son ejemplos de catéteres tunelizados.

El catéter de acceso vascular se puede usar temporalmente para la hemodiálisis. En este caso, el catéter cuenta con dos vías (luces) distintas: por una vía la sangre del paciente llega a la máquina de diálisis; la otra vía la devuelve dializada. Una de las ventajas de estos catéteres es la posibilidad de realizar hemodiálisis en pacientes con insuficiencia renal aguda en los que no hay tiempo de realizar una fístula y esperar a que madure.

1.6.1. Reservorio subcutáneo

Descripción:

Dispositivo que consiste en una cámara conectada a un catéter, que se coloca en plano subcutáneo y con el catéter alojado en vena cava superior.

Sirve para la extracción de sangre y para la administración de medicación en pacientes oncológicos sometidos a largos tratamientos y controles.

Técnica:

Se aborda la vena yugular interna, puncionándola y pasando una guía hasta la vena cava inferior. Se realiza un bolsón subcutáneo en la región superior del pectoral para alojar la cámara del reservorio después de haber tunelizado desde el bolsón hasta el punto de entrada en la yugular. Se ajusta por último la longitud del catéter para que quede alojado en la vena cava superior.

Codificación:

Se asigna el código **86.07 Inserción de dispositivo de acceso vascular (DAV) totalmente implantable**, para la colocación de los reservorios.

EIA:**Inserción**

- dispositivo

- - acceso vascular 86.07

1.6.2. Catéter Hickman

Descripción:

Catéter de implantación subcutánea con dos luces amplias para soportar grandes débitos, especialmente indicado para enfermos de oncohematología y hemodiálisis. Aunque se trata de un catéter tunelizado subcutáneo tiene un extremo externo que lo diferencia del reservorio.

Técnica:

Se aborda la vena Yugular interna, puncionándola y pasando una guía hasta la vena Cava inferior. En la región superior del pectoral se realiza un túnel subcutáneo hasta el punto de entrada en la Yugular. Se tuneliza el catéter alojando el extremo distal en la vena Cava superior y asomando el extremo proximal al exterior.

Codificación:

Se asigna el código **38.93 Cateterismo venoso no clasificado bajo otro concepto** para indicar este procedimiento.

EIA:

Cateterización

- vena NCOC 38.93

o

Inserción

- catéter

- - vena NCOC 38.93

1.6.3. Catéter yugular

Descripción:

Es la implantación de un catéter de doble luz para realizar Diálisis de urgencia. Se puede colocar en la subclavia o en la yugular.

Técnica:

Se aborda la vena yugular interna, puncionándola y pasando una guía hasta la cava inferior. Sobre la guía se pasa un catéter de doble luz y amplio calibre con agujeros a distintos niveles, que permitirá la realización de la diálisis de urgencia.

Codificación:

Se asigna el código **38.95 Cateterismo venoso para diálisis renal** para indicar este procedimiento.

EIA:

Cateterización

- vena NCOC 38.93

- - para diálisis renal 38.95

o

Inserción

- catéter

- - vena NCOC 38.93

- - - para diálisis renal 38.95

1.6.4. Extracción de dispositivo de acceso vascular

Para la retirada de los dispositivos de acceso vascular se asigna el código **86.05 Incisión con extracción de cuerpo extraño o dispositivo de piel y**

tejido subcutáneo. La acción de extraer un catéter de una vena no incluye acto quirúrgico sobre estructuras vasculares.

EIA:

Extracción

- cuerpo extraño
- - piel
- - - por incisión 86.05

1.6.5. Revisión de reservorio

En ocasiones es necesaria la recolocación del reservorio o la revisión del mismo sin necesidad de sustituirlo. Para estas situaciones se asigna el código **86.09 Otra incisión de piel y tejido subcutáneo.**

EIA:

Recolocación – véase además Revisión

- dispositivo de bolsillo subcutáneo NCOC 86.09
- o

Revisión

- cavidad o bolsa
- - dispositivo subcutáneo de bolsillo NCOC 86.09

| Procedimientos de acceso vascular | | | |
|-----------------------------------|-----------|----------|----------|
| Dispositivo | Inserción | Retirada | Revisión |
| Reservorio subcutáneo | 86.07 | 86.05 | 86.09 |
| Catéter Hickman | 38.93 | 86.05 | |
| Catéter yugular | 38.95 | 86.05 | |

1.7. Otros procedimientos vasculares

1.7.1. Extracción de cuerpo extraño intravascular

La fractura y la migración intravascular de catéteres endovasculares son complicaciones excepcionales, pero que se presentan en algunas ocasiones. Estos cuerpos extraños intravasculares pueden embolizar al ventrículo derecho, arteria pulmonar, vena cava superior o inferior y venas hepáticas. La posición final del cuerpo extraño dentro del sistema

cardiovascular dependerá de la puerta de entrada, de la longitud y la rigidez del material y, si es migratorio, de la posición del paciente. Otras complicaciones que pueden presentarse son fenómenos tromboembólicos, sepsis, perforación, arritmias y parada cardiaca. Por lo tanto, es recomendable su extracción lo más pronto posible. Sin embargo, antes de adoptar cualquier actitud terapéutica se debe comprobar su situación mediante radiografía o fluoroscopia debido a la posibilidad de migración intravascular.

La extracción de estos fragmentos se realiza generalmente a través de la vena femoral derecha utilizándose un catéter lazo.

Codificación:

No existe en la CIE-9-MC un código específico para la extracción de cuerpos extraños intravasculares. La técnica se realiza mediante un cateterismo en el sistema arterial o en el sistema venoso.

Utilizaremos el código **98.20 Extracción de cuerpo extraño, no especificado de otra manera** y el código **38.91 Cateterismo arterial**, o el código **38.93 Cateterismo venoso NCOC** (dependiendo de donde esté alojado el cuerpo extraño), para estos casos.

EIA:

Extracción

- cuerpo extraño NCOC (*véase además* Incisión, por sitio) 98.20

Incisión

- arteria 38.00 (*)

- vena 38.00 (*)

(*) Obsérvese que en la lista tabular (página 1730-1731 de la CIE-9-MC 6ª edición), en la categoría 38.0 existe el siguiente excluye:

Eliminación endovascular de obstrucción de vaso(s) de cabeza y cuello (39.74) punción o cateterismo de cualquier:

Arteria (38.91, 38.98)

Vena (38.92-38.95, 38.99)

Por lo que utilizaremos los códigos adecuados al procedimiento:

Cateterización

- arteria 38.91

- vena NCOC 38.93

Inserción

- catéter

- - arteria 38.91

- - vena NCOC 38.93

1.7.2. Toma de presiones intravasculares

1.7.2.1. Sistema arterial

La medición directa de la presión arterial, solo se puede realizar de forma invasiva con catéteres intravasculares diseñados para ello.

Codificación:

Se utilizará el código **89.61 Monitorización de presión arterial sistémica.**

1.7.2.2. Sistema venoso

La presión venosa se mide mediante catéteres que están diseñados para ser introducidos por punción percutánea en los grandes vasos venosos del tórax

Codificación:

Se utilizará el código **89.62 Monitorización de presión venosa central.**

EIA:

Medición

- arterial sistémica
- - presión 89.61
- presión
- - venosa central 89.62

1.7.3. Escleroterapia

La escleroterapia se fundamenta en la inyección en la vena de un agente esclerosante que ocasiona una reacción inflamatoria y fibrosis definitiva del segmento venoso tratado.

Está indicada en el tratamiento de venas varicosas y en malformaciones venosas.

Entre los agentes esclerosantes clásicamente utilizados en el tratamiento de las malformaciones venosas de bajo flujo, destacan el morruato sódico al 5%, el tetradecilsulfato sódico, el polidocanol, el oleato de etalonamina, el etanol, el ethiblock, el suero salino hipertónico, el ácido amidotrizoico, la bleomicina, la dextrosa y las tetraciclinas.

Las contraindicaciones de la escleroterapia son aquellas malformaciones vasculares que asocien lesiones arteriovenosas por el riesgo de necrosis titulares extensas.

Según la preparación se dividen en Líquidos y Microespumas.

- **Escleroterapia convencional:** Es la esclerosis con líquidos esclerosantes. Ofrece buenos resultados en malformaciones de dimensiones reduci-

das. Está indicada en las subsidiarias de cirugía como apoyo preoperatorio buscando una reducción del tamaño de la lesión, o bien como complemento postoperatorio. Por el contrario, la escleroterapia convencional de las grandes malformaciones venosas es ineficaz, debido a las limitaciones intrínsecas de los líquidos inyectados sujetos a dilución e inactivación progresiva en un gran volumen hemático, a la irregular distribución del esclerosante sobre los endotelios del territorio tratado, a la dificultad de manejo y control del esclerosante una vez inyectado y a la imperceptibilidad al eco-Doppler en el interior de los vasos.

- **Alcohol absoluto.** Es muy irritante y tóxico y produce necrosis tisular importante. De difícil control y dudosa eficacia por su dilución en la sangre. Indicado en la embolización portal parcial previa a lobectomía hepática y en varículas superficiales. La escleroterapia con etanol es muy agresiva y presenta complicaciones importantes debidas a la falta de control sobre el líquido una vez inyectado. Además de estar generalmente contraindicada en niños, tras el empleo de etanol, se describen necrosis de piel y mucosas, trombosis del sistema venoso profundo al nivel de extremidades, embolia pulmonar, lesiones neurológicas sensitivas y motoras, celulitis superficial y colapso cardiorrespiratorio por espasmo pulmonar.
- **Contraste caliente.** En esclerosis de vena espermiática en el varicocele.
- **Escleroterapia con Microespumas.** Muy segura y de fácil manejo con eco-doppler. Uso en esclerosis de malformaciones venosas incluso extensas y varices.

La base es la conversión en espuma de un esclerosante líquido de tipo detergente (polidocanol, o cualquier otro), al mezclarlo con un gas que puede ser el CO₂ o el aire.

La microespuma desplaza físicamente la sangre contenida en los vasos y minimiza su dilución, lo que permite un mayor conocimiento de su concentración intravenosa. La micronización de esclerosante inyectado aumenta de forma exponencial su superficie activa con incremento de su acción terapéutica y reducción importante de la dosis total inyectada. Además, la microespuma facilita un reparto más homogéneo del esclerosante sobre la superficie endotelial y prolonga el tiempo de contacto esclerosante-endotelio.

En definitiva es más eficaz y segura que la técnica convencional al precisarse menor dosis del líquido esclerosante con la consiguiente menor toxicidad y un buen control con guía ecográfica.

Codificación:

Se asigna el código **39.92 Inyección de agente esclerosante en vena.**

EIA:

Esclerosis – *véase* Escleroterapia

Escleroterapia

- vena NCOC 39.92

- - varicosa 39.92

2. Intervencionismo sobre hígado y vía biliar

2.1. Colangiografía hepática percutánea

Descripción:

Corresponde a una radiografía de la vía biliar usando un medio de contraste. Es un procedimiento diagnóstico en desuso y con indicaciones restringidas ya que otras técnicas de imagen menos invasivas suelen ser diagnósticas en la mayoría de los casos de la patología de la vía biliar.

Técnica:

Se accede a través del costado derecho. Se aplica anestesia local. Luego, se inserta una aguja larga, delgada y flexible a través de la piel dentro del hígado. Con la ayuda de imagen radiológica se localiza el conducto colédoco y se inyecta el medio de contraste, el cual fluye entonces a través de las vías biliares y puede observarse en el monitor.

Codificación:

Se asigna el código **87.51 Colangiografía hepática percutánea.**

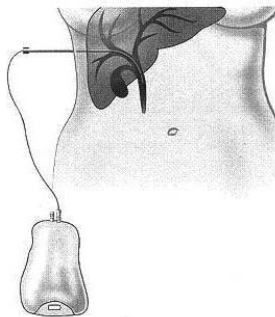
EIA:

Colangiografía (véase además Colangiograma)

Colangiograma

- hepático percutáneo 87.51

2.2. Drenaje biliar



Descripción:

Procedimiento terapéutico, temporal o definitivo, mediante el cual se accede a la vía biliar y que permite la colocación de catéteres para descomprimirla evitando el fallo hepático.

Existen dos tipos; **Derivación biliar externa** y **derivación biliar interna-externa**. En la primera se comunica la vía biliar con el exterior exclusivamente, mientras que la segunda comunica además de con el exterior, con el duodeno y mediante una llave realiza una comunicación o la otra.

Técnica:

Se aborda la vía biliar desde la pared costal lateral derecha (percutánea) con aguja fina, cateterizando la vía biliar hasta el lugar definitivo de la implantación de catéter de derivación, que según el tipo de catéter, llevará sistema de retención interno, externo o ambos.

Codificación:

Se asigna el código **51.98 Otros procedimientos percutáneos sobre tracto biliar**

EIA:**Dilatación**

- conducto
- - biliar
- - - percutánea (endoscopia) 51.98

Para la retirada de los dispositivos de derivación biliar se asigna el código **97.55 Extracción de tubo en T, otro tubo de vía biliar o tubo hepático.**

EIA:**Extracción**

- tubo
- - conducto biliar (tubo en T) NCOC 97.55
- - en T (conducto biliar) 97.55

Para el cambio del catéter de derivación biliar, se asigna el código **97.05 Sustitución de stent (tubo tutor) en vías biliares o conducto pancreático.**

EIA:**Sustitución**

- tubo
- - conducto biliar 97.05

| Drenaje biliar | |
|----------------|--|
| Colocación | 51.98 Otros procedimientos percutáneos sobre tracto biliar. |
| Extracción | 97.55 Extracción de tubo en T, otro tubo de vía biliar o tubo hepático. |
| Recambio | 97.05 Sustitución de stent (tubo tutor) en vías biliares o conducto pancreático. |

2.3. Endoprótesis biliar

Descripción:

Los drenajes biliares convencionales comunican la vía biliar con el exterior y eso es incomodo para el paciente ya que requieren cuidados constantes, tienen una vida limitada y han de cambiarse periódicamente. Las endoprótesis biliares solucionan estos problemas puesto que una vez implantadas no requieren ningún sistema asociado para su mantenimiento y restablecen la comunicación natural de la vía biliar con el duodeno. Se utiliza en el tratamiento paliativo de la obstrucción maligna.

Técnica:

Se realiza generalmente a través de un acceso previo de la vía biliar (externo o interno-externo), cuando ésta está descomprimida. Se localiza la zona estenosada y se lleva una guía rígida hasta el ángulo de Treitz. Se pasa el catéter portador por la guía y se libera la endoprótesis en el lugar deseado.

Codificación:

Se asigna el código **51.99 Otras operaciones sobre el tracto biliar**
Inserción o sustitución de prótesis del tracto biliar.

EIA:

Inserción

- prótesis, dispositivo protésico
- - tracto biliar 51.99

| Endoprótesis biliar | |
|---------------------|--|
| Colocación | 51.99 Otras operaciones sobre el tracto biliar |

2.4. Dilatación de estenosis biliares

Descripción:

El tratamiento de las estenosis biliares producidas por lesiones benignas puede ser endoscópico, quirúrgico o percutáneo. Este último suele consistir en la dilatación con catéter balón en múltiples sesiones y en algunos casos mediante la implantación de prótesis.

Técnica:

Generalmente se realiza a través de un acceso previo de la vía biliar (externo o interno-externo), cuando ésta se encuentra descomprimida y desaparecen los signos de colangitis.

Se localiza la zona de estenosis y tras cateterizarla, se lleva una guía rígida hasta el ángulo de Treitz o en su defecto lo más distal posible. Se pasa el catéter balón por la guía y se realizan las dilataciones. Una vez dilatada la vía biliar se coloca un catéter en la parte proximal a la lesión para drenaje y control radiológico, manteniéndose unas semanas.

Codificación:

Se asigna el código **51.98 Otros procedimientos percutáneos sobre tracto biliar**

EIA:**Dilatación**

- conducto
- - biliar
- - - percutánea (endoscopia) 51.98

2.5. Tratamiento percutáneo de la litiasis biliar

Descripción:

Consiste en la eliminación de cálculos biliares mediante acceso percutáneo. La extracción se puede realizar sobre el tracto biliar o sobre el colédoco cuando el cálculo se localiza en este último.

Técnica:

Mediante colangiografía transhepática se diagnóstica la litiasis biliar. A través de un tubo de drenaje percutáneo se pasa una guía rígida o semirígida hasta el colédoco (lugar más frecuente de actuación), intentando desprender el cálculo y mediante un catéter-vaina intentar ascender la litiasis para su extracción. En otros casos se realiza una papiloplastia con catéter-balón de alta presión y se empuja el cálculo mediante un catéter de Fogarty inflado con aire hacia el duodeno.

Codificación:

Si la extracción se realiza sobre el tracto biliar se asignará el código **51.98 Otros procedimientos percutáneos sobre tracto biliar**, si la extracción se realiza sobre el colédoco se asignará el código **51.96 Extracción percutánea de cálculo en colédoco**.

EIA:**Extracción**

- cálculo(s) de
- - conducto
- - - biliar
- - - - percutánea 51.98
- - - colédoco
- - - - percutánea 51.96

2.6. Tratamiento percutáneo de las fístulas biliares

Descripción:

Las fístulas biliares son complicaciones derivadas de lesiones de las vías biliares, por trauma accidental o de carácter iatrogénico. La presentación puede ser por biliomas o peritonitis biliar, colangitis aguda, escapes biliares o cuadros tardíos de cirrosis. Las lesiones de las vías biliares suceden por trauma abdominal externo, penetrante o cerrado o, más frecuentemente, durante la colecistectomía. También ocurren cuando se explora el colédoco o en el curso de otras operaciones que se efectúan sobre la parte alta del abdomen.

Un bilioma es una colección encapsulada de bilis fuera del árbol biliar que, en general, aparece después de una laceración en el tracto biliar secundario a un traumatismo o a una lesión iatrogénica quirúrgica. Raramente, ocurre sin un factor traumático.

Técnica:

El drenaje biliar percutáneo permite, en la mayoría de los casos, el sellado de las fístulas de origen iatrogénico (más información en apartado 2.1. Drenaje biliar)

Codificación:

Se asigna el código **51.98 Otros procedimientos percutáneos sobre tracto biliar**

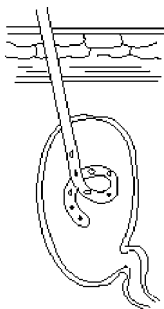
EIA:**Dilatación**

- conducto
- - biliar
- - - percutánea (endoscopia) 51.98

2.7. Colectostomía percutánea

Descripción:

En casos de alto riesgo quirúrgico debido al estado clínico del paciente con colecistitis aguda, en los cuales no es posible o aconsejable la realización de una colecistectomía quirúrgica, se realiza como alternativa una colectostomía percutánea al objeto de descomprimir la vesícula.



Técnica:

Generalmente con control ecográfico o TAC y mediante técnica de trocar o Seldinger, se aborda la vesícula biliar, pasando una guía que se enrolla lo más posible dentro de la misma. Se dilata el tracto y se coloca el catéter de drenaje.

Codificación:

Se asigna el código **51.02 Colectostomía por trocar.**

EIA:

Colectostomía NCOG 51.03

- por trocar 51.02

2.8. Biopsia hepática

Descripción:

Es una técnica diagnóstica para la obtención de material para estudio anatomopatológico, útil en el estudio tanto de hepatopatías como en el diagnóstico de masas hepáticas. La técnica se puede realizar por vía percutánea o por vía transvenosa en aquellos casos en que el paciente presente alteraciones de la coagulación o hipertensión portal, en cuyo caso está contraindicada la vía percutánea.

2.8.1. Biopsia hepática percutánea

Se selecciona el punto de entrada mediante ecografía. En la biopsia hepática, se inserta una aguja a través de la caja torácica o pared abdominal hacia el hígado con el fin de obtener una muestra para ser examinada.

Codificación:

Se asigna el código **50.11 Biopsia cerrada (con aguja) (percutánea) de hígado**. Codificar si se desea el sistema utilizado como guía (Ecografía hepática 88.74).

EIA:

Biopsia

- hígado
- - percutánea (aspiración) (aguja) 50.11

2.8.2. Biopsia hepática transyugular

Se punciona la vena yugular en la base del cuello y se cateteriza la vena suprahepática (generalmente la derecha), pasando el catéter hasta el hígado. Una vez ubicado el catéter, se utiliza una aguja especial a través del catéter para obtener la muestra de la biopsia.

Codificación:

Se asignan los códigos **50.11 Biopsia cerrada (con aguja) (percutánea) de hígado** y **38.93 Cateterismo venoso** para indicar el acceso a través de la vía venosa.

EIA:

Biopsia

- hígado 50.11

Cateterización

- vena cava inferior 38.93
- vena hepática 38.93
- vena NCOC 38.93

Inserción

- catéter
- - vena NCOC 38.93

Medición de presiones:

Este procedimiento suele ser acompañado de medición de la presión en el árbol vascular hepático. Al realizarse por vía venosa se asignará el código **89.62 Monitorización de la presión venosa central**, para codificar la medición de la presión.

2.9. Tratamiento percutáneo de las neoplasias hepáticas

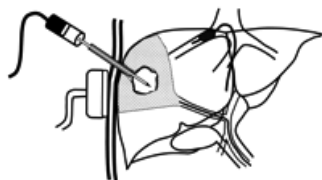
Son procedimientos de ablación del tumor o de embolización. La ablación tumoral es una alternativa a la extirpación quirúrgica de lesiones y se refiere a los métodos locales (en lugar de sistémicos) que destruyen el tumor sin extirparlo. Puede ser llevada a cabo usando calor (termoablación con radiofrecuencia), congelación (crioablación), sustancias químicas, ultrasonidos concentrados y microondas. Estas técnicas son usualmente reservadas para los pacientes con pocos tumores pequeños pero con contraindicaciones quirúrgicas.

La ablación guiada por imagen puede usarse para tratar enfermedades neoplásicas localizadas y también como adyuvante de la cirugía tradicional, quimioterapia y/o tratamiento radioterápico. Bajo visión radiológica (tomografía computerizada, ultrasonidos o fluoroscopia) se inserta una aguja-electrodo en el lugar del tumor y se aplica después una sonda directamente en la lesión para destruir el mismo.

2.9.1. Ablación por radiofrecuencia (RFA)

Utiliza ondas de radiofrecuencia como método para generar calor y eliminar tejido. Se punciona el tumor con una aguja que, conectada a un aparato (generador), libera estas ondas y produce la necrosis del tejido alrededor de la punta. Se utiliza la ecografía o la tomografía computerizada para guiar la colocación de la sonda.

2.9.2. Ablación con etanol (alcohol)



También conocida como inyección percutánea de etanol, consiste en inyectar alcohol concentrado directamente en el tumor para matar las células cancerosas. Esto usualmente se hace a través de la piel usando una aguja que es guiada por ecografía o tomografías computerizadas (TAC).

2.9.3. Crioablación

Destrucción del tumor mediante congelación con una sonda de metal muy fría. La sonda es guiada hacia el tumor usando una ecografía. En

comparación con otras técnicas de ablación, este método puede tratar tumores más grandes. Sin embargo, este método a veces requiere de anestesia general.

Codificación de las ablaciones:

Los códigos de procedimiento de la CIE-9-MC para la ablación no diferencian entre los distintos tipos de fuentes de energía usados para la ablación tumoral. Por el contrario, la clasificación de la ablación se ordena por el abordaje operativo usado, tal como abierto, percutáneo, laparoscópico o toracoscópico, otro abordaje y el no especificado.

Se asigna el código **50.24 Ablación percutánea de lesión o tejido hepático.**

EIA:

Ablación

- lesión

- - hígado

- - - percutánea 50.24

Crioablación – véase Ablación

Puesto que estos tres tratamientos usualmente no requieren cirugía para extraer cualquier tejido del hígado del paciente, son excelentes alternativas para los pacientes cuya enfermedad no se puede curar con la cirugía o para pacientes en espera de un trasplante.

2.9.4. Embolización de la arteria hepática

Otra opción para los tumores que no pueden ser extirpados. Esta técnica se usa para bloquear el aporte sanguíneo a las células tumorales ya que la irrigación tumoral es principalmente arterial. Esto se hace mediante la **embolización** de la arteria hepática (inyección de materiales que tapan la arteria).

Este procedimiento conlleva insertar un catéter en la arteria femoral y desde ahí cateterizar la arteria hepática. Por lo general, se inyecta contraste radio-opaco en el torrente sanguíneo y con visión radioscópica se localiza la lesión o lesiones (angiografía). Una vez se localizado el tumor y situada la punta del catéter en la arteria que nutre el tumor, se inyectan pequeñas partículas para tapanla.

Codificación:

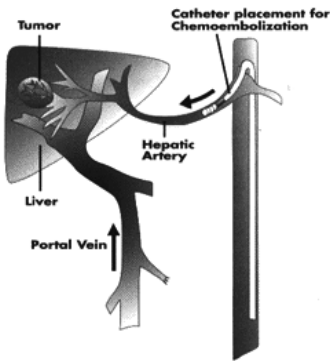
Se asigna el código **39.79 Otra reparación endovascular (de aneurisma) de otros vasos.**

EIA:

Embolización (por catéter)

- arteria (selectiva)
- - por
- - - acceso endovascular 39.79

2.9.5. Quimioembolización



Conlleva la combinación de la embolización con la quimioterapia. Este procedimiento se realiza cubriendo con medicamentos de quimioterapia a las partículas de embolización antes de la inyección o administrando quimioterapia directamente en la arteria a través de un catéter y luego tapando la arteria. A través de la arteria femoral se realiza un cateterismo de la arteria hepática, haciendo llegar el catéter hasta la arteria que irriga el tumor.

Un vez que se ha hecho llegar el catéter a la arteria que alimenta el tumor, se inyecta una combinación de fármacos de quimioterapia y pequeñas partículas.

La quimioterapia mata las células tumorales, mientras que las partículas embolizan, bloquean, la arteria y disminuyen el flujo de sangre hacia el tumor, originando su desaparición. Además, la disminución de flujo causada favorece un mayor contacto entre los fármacos de quimioterapia y las células tumorales. Debido a que los fármacos son administrados directamente en el tumor, pueden utilizarse dosis menores que cuando la quimioterapia se administra por una vena del brazo de forma estándar.

De este modo también se reducen algunos de los efectos colaterales, no deseados, de la quimioterapia, ya que los fármacos quedan atrapados en el tumor en lugar de circular por todo el cuerpo.

Codificación:

Se asigna el código **99.25 Inyección o infusión de sustancia quimioterápica contra el cáncer**, para indicar la quimioembolización, y se utilizará el código **38.91 Cateterismo arterial** para indicar el método.

El código adicional **50.94 Otra inyección de sustancia terapéutica en hígado**, se utilizará exclusivamente en aquellos casos en los cuales la quimioterapia se administre directamente sobre el tumor. En el procedimiento descrito no se actúa sobre el tumor directamente, sino sobre la arteria que alimenta el tumor, ya que la quimioembolización se realiza a través de un cateterismo y no por punción directa en el hígado.

EIA:

Quimioembolización 99.25

Embolización

- quimioembolización 99.25

Cateterización

- arteria 38.91

Inserción

- catéter

- - arteria 38.91

2.9.6. Radioembolización

Consiste en el tratamiento de los tumores de hígado mediante la embolización con microesferas radioactivas. El procedimiento consiste en inyectar en la arteria hepática esferas marcadas con el isótopo radiactivo Ytrio-90. Desde allí se dirigen a la zona tumoral donde quedan alojadas emitiendo radiación que elimina las células tumorales.

Codificación:

Se asigna el código **92.28 Inyección o instilación de radioisótopos**, para indicar la radioembolización, y se utilizará el código **38.91 Cateterismo arterial** para indicar el método.

EIA:

Inyección

- radioisótopos (intracavitaria) (intravenosa) 92.28

Instilación

- radioisótopo (intracavitaria) (intravenosa) 92.28

Cateterización

- arteria 38.91

Inserción

- catéter

- - arteria 38.91

2.10. Shunt portosistémico transyugular intrahepático (tips)

2.10.1. Derivación portosistémica intrahepática

Descripción:

En el tratamiento del sangrado por varices esofágicas o gástricas secundario a hipertensión portal, existen múltiples opciones terapéuticas: médicas, endoscópicas y quirúrgicas. Cuando estas fracasan se intenta crear un shunt porto sistémico para disminuir la presión portal. Cuando el riesgo quirúrgico es evidente para el paciente, se recurre a métodos percutáneos para realizar la derivación.

Este procedimiento implica la inserción de un stent (endoprótesis) para conectar la vena porta (con alta presión) a las venas suprahepáticas adyacentes (venas sistémicas a presión normal). Esto alivia la presión de la sangre que fluye a través del hígado enfermo y puede ayudar a detener el sangrado y la acumulación de líquido.

TIPS son las siglas de:

- **T**ransyugular (la ruta al hígado, que es la vena yugular interna).
- **I**ntrahepático (el desvío queda totalmente dentro del hígado).
- **P**ortosistémico (conecta la circulación portal o intestinal con la circulación sistémica).
- **S**hunt o **D**esvío (un conducto de desvío).

Técnica:

Se punciona y cateteriza la vena yugular interna en la base del cuello, tomando presiones en aurícula derecha y venas suprahepáticas.

Posteriormente se cateteriza una vena suprahepática, que se punciona con una aguja que va por dentro del catéter y, a través del parénquima hepático se llega hasta la vena porta, con el fin de establecer una fístula. Este trayecto posteriormente se dilata. Para mantener esta fístula abierta se coloca una endoprótesis cubierta. Se toman presiones a ambos lados del shunt antes y después de crear esta fístula.

Codificación:

Se asigna el código **39.1 Derivación venosa intraabdominal** para indicar la anastomosis portosistémica.

EIA:

Formación

- transyugular intrahepática portosistémica (TIPS) 39.1
ó

Anastomosis

- Portocava 39.1

2.10.2. Estudio transyugular de la permeabilidad del TIPS

La implantación del TIPS presenta importantes ventajas sobre otras técnicas en estos pacientes, pero con el tiempo pueden aparecer algunos problemas, en concreto estenosis que reduce el calibre y consiguiente elevación de la presión portal, hecho que hace necesaria la reintervención. Para diagnosticar posibles estenosis se realizan estudios angiográficos, en los que se determina el gradiente de presión portosistémico, es decir, la diferencia de presión que existe entre la porta y la circulación general, que produce el riesgo de reaparición de complicaciones. La evaluación angiográfica consiste en un estudio morfológico y hemodinámico tras punción y cateterización venosa.

Se asigna el código **38.93 Cateterismo venoso NCOC**.

EIA:

Cateterización

- vena NCOC 38.93

2.10.3. Angioplastia de la derivación portosistémica

La obstrucción de la derivación portosistémica intrahepática transyugular se presenta en algunos pacientes dentro del primer año después de su colocación, lo que puede llevar a sangrado recurrente o reaccumulación del líquido. Si esto ocurre, se puede expandir dicha derivación, mediante una angioplastia o se puede crear una nueva.

Codificación:

Se asigna el código **39.50 Angioplastia o aterectomía de otro(s) vaso(s) no coronario(s)**.

Codificar además:

- El número de vasos reparados (00.40-00.43)
- Si el procedimiento se realiza en bifurcación de vaso (00.44)
- La inyección o infusión de agente trombolítico (99.10)
- La inserción de endoprótesis vasculares (39.90)
- El número de endoprótesis vasculares insertadas (00.45-00.48)

EIA:

Angioplastia

- balón (transluminal percutánea) NCOC 39.50

- sitio especificado NCOC 39.50

2.10.4. Endoprótesis en derivación portosistémica

En casos de incompetencia o insuficiencia del TIPS es necesario colocar una nueva endoprótesis a través de la existente, para ampliar la funcionalidad de la derivación.

Codificación:

Se asignará el código **39.90 Inserción de stent(s) de vaso periférico no liberador de fármacos** para indicar la colocación de esta endoprótesis.

Codificar además:

- El número de endoprótesis vasculares insertadas (00.45-00.48)
- Si el procedimiento se realiza en bifurcación de vaso (00.44)
- El número de vasos reparados (00.40-00.43)
- Cualquier angioplastia o aterectomía (39.50)

EIA:

Inserción

- stent(s)
- - periférico 39.90
- vaso no coronario
- - stent(s) (injerto stent)
- - - periférico 39.90

2.10.5. Embolización de comunicaciones portosistémicas

Los pacientes con cirrosis e hipertensión portal grave pueden tener un gran desarrollo de varices portosistémicas, que suelen estar más desarrolladas en tercio distal del esófago o en estómago, con el consiguiente riesgo de rotura y sangrado. Si, a pesar de la realización de un TIPS el paciente sigue sangrando, está indicada la oclusión de dichas venas mediante embolización, como tratamiento complementario al TIPS en casos de hemorragia digestiva alta persistente de esta etiología.

Se asigna el código **39.79 Otra reparación endovascular (de aneurisma) de otros vasos.**

EIA:

Embolización (por catéter)

- vena (selectiva)
- - por
- - - acceso endovascular 39.79

2.10.6. Monitorización de presión portal

La medición de la presión portal se realiza mediante cateterismo de la venas suprahepáticas. Se introduce un catéter a través de la vena yugular interna.

Se asigna el código **89.62 Monitorización de presión venosa central.**

EIA:

Medición

- presión
- - portovenosa 89.62
- - venosa central 89.62

Monitorización

- presión
- - venosa central 89.62

| Resumen de procedimientos sobre tips | | |
|--|--------|---------------------|
| Procedimiento | Código | Notas |
| Derivación portosistémica intrahepática transyugular | 39.1 | |
| Angioplastia de la derivación portosistémica | 39.50 | (1) (2) (3) (4) (5) |
| Endoprótesis de derivación portosistémica | 39.90 | (5) (1) (2) (6) |
| Estudio transyugular de la permeabilidad del TIPS | 38.93 | |
| Embolización de comunicaciones portosistémicas | 39.79 | |
| Monitorización presión portal | 89.62 | |

Codificar además:

- (1) El número de vasos reparados (00.40-00.43)
- (2) Si el procedimiento se realiza en bifurcación de vaso (00.44)
- (3) La inyección o infusión de agente trombolítico (99.10)
- (4) La inserción de endoprótesis vasculares (39.90)
- (5) El número de endoprótesis vasculares insertadas (00.45-00.48)
- (6) Cualquier angioplastia o aterectomía (39.50)

3. Intervencionismo sobre otros órganos del aparato digestivo

3.1. Dilatación estenosis

3.1.1. Dilatación esofágica

Descripción:

El tratamiento de elección en las estenosis benignas de esófago es la dilatación con balón que puede realizarse con guía endoscópica o radioscópica.

Técnica:

Se cateteriza el esófago hasta el estómago realizándose esofagograma transcatéter para localizar la estenosis. Se pasa un catéter balón inflándose hasta que desaparece la estenosis.

Codificación:

Se asigna el código **42.92 Dilatación de esófago.**

EIA:

Dilatación

- esófago (por bujía) (por sonda) 42.92

3.1.2. Dilatación de colon

Descripción:

Las estenosis benignas de colon pueden tratarse de forma endoluminal con sesiones de dilatación con balón.

Técnica:

Por vía anal se cateteriza el recto-sigma al objeto de localizar la estenosis, dejándose una guía rígida más allá de la lesión. Se pasa el catéter balón por la guía hasta la lesión dilatándose progresivamente.

Codificación:

Se asigna el código **46.85 Dilatación del intestino.**

EIA:

Dilatación

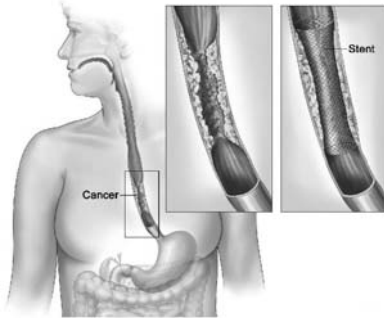
- colon (endoscópica) (balón) 46.85

3.2. Endoprótesis del tubo digestivo

3.2.1. Endoprótesis esofágica

Descripción:

Es un tratamiento paliativo de la disfagia producida por estenosis de esófago debida a tumores malignos.



Técnica:

Por vía oral se cateteriza el esófago y el estómago al objeto de localizar la estenosis, dejándose una guía rígida enrollada en el estómago. En ocasiones es necesaria la dilatación previa con catéter balón para abrir el camino al catéter portador de la prótesis. Existen prótesis específicas para lesiones perforadas y para la unión esófago-gástrica.

Codificación:

Se asigna el código **42.81 Inserción de tubo permanente en esófago** para codificar la inserción de la prótesis esofágica.

EIA:

Inserción

- catéter
- - esófago
- - - tubo permanente 42.81
- stent/s) (injerto stent)
- - esófago (endoscópico) (fluoroscópico) 42.81
- tubo
- - esófago
- - - permanente (silicona) (Souttart) 42.81

3.2.2. Endoprótesis gastroduodenal

Descripción:

Es un tratamiento paliativo en el caso de tumores de estómago y duodeno que producen obstrucción digestiva y que no son resecables. La implantación de una endoprótesis facilita la correcta nutrición de estos pacientes.

Técnica:

Se cateteriza el tubo digestivo más allá de la lesión colocándose una guía rígida hasta el ángulo de Treitz, si es posible. Se implanta la endoprótesis con o sin dilatación previa con balón.

Codificación:

La CIE-9-MC no dispone de un código específico para la clasificación de este procedimiento, por lo que asignaremos el código **46.85**

Dilatación del intestino.**EIA:****Dilatación**

- intestino (endoscópica) (balón) 46.85

3.2.3. Endoprótesis de colon

Descripción:

Es un tratamiento paliativo de la obstrucción de causa tumoral en el colon y simplifica la posterior cirugía del segmento afectado. En ocasiones puede convertirse en tratamiento definitivo en pacientes con contraindicaciones quirúrgicas.

Técnica:

Por vía anal se cateteriza el colon para localizar la lesión y dejar guía rígida más allá de la misma. Puede ser necesaria la dilatación previa con balón para pasar el catéter portador de la prótesis. Una vez implantada la prótesis se restablece el tránsito permitiendo la preparación correcta del colon para una cirugía definitiva.

Codificación:

La CIE-9-MC no dispone de un código específico para la clasificación de este procedimiento, por lo que asignaremos el código **46.85**

Dilatación del intestino.**EIA:****Dilatación**

- colon (endoscópica) (balón) 46.85

3.3. Cistogastrostomía percutánea

Descripción:

El pseudoquiste pancreático es una colección líquida adyacente al páncreas, originada en una pancreatitis aguda, crónica, o trauma cau-

sada por la ruptura de un conducto pancreático y/o necrosis del parenquima. Esta colección contiene enzimas pancreáticas, detritus tisulares y esta limitada por una pared que carece de epitelio, conformada por tejido inflamatorio fibrótico, de la cual también hacen parte la serosa de órganos adyacentes.

Existen diferentes aproximaciones terapéuticas para el manejo del pseudoquiste: observación o tratamiento intervencionista por métodos radiológicos, endoscópicos o quirúrgicos.

Técnica:

Durante el drenaje percutáneo se inserta una aguja por ambas paredes gástricas, mientras se vigila la posición del catéter radioscópicamente. El drenaje de pseudoquistes en el estómago puede facilitarse mediante la colocación de un catéter doble J. Otra alternativa es la instalación de un catéter con forma de J para facilitar el drenaje externo, y puede usarse en los casos donde el contenido del pseudoquiste es viscoso. Estos métodos son menos invasivos que la operación quirúrgica y proporcionan una opción para los pacientes quienes se encuentran en alto riesgo para el manejo quirúrgico.

Codificación:

Se asigna el código **52.01 Drenaje de quiste, pseudoquiste y absceso pancreático por catéter.**

EIA:

Drenaje

- páncreas (por catéter) 52.01
- quiste
- - páncreas (por catéter) 52.01
- pseudoquiste, páncreas 52.3

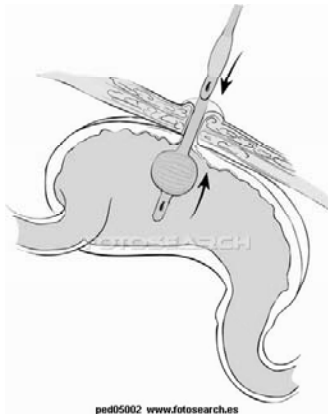
52.3 Marsupialización de quiste pancreático

Excluye: drenaje de quiste por catéter (52.01)

3.4. Gastrostomía percutánea

Descripción:

Consiste en implantar un tubo de gastrostomía con control radiológico. Está indicado en pacientes con lesiones esofágicas que impiden la alimentación oral, trastornos de la deglución, etc.



Técnica:

Se distiende el estómago con aire a través de sonda nasogástrica o catéter. Se punciona con control de escopia el cuerpo gástrico comprobándose que la cánula se localiza en la luz gástrica.

Codificación:

Se asigna el código **43.11 Gastrostomía percutánea (endoscópica) (PEG)** para la codificación de este procedimiento.

EIA:

Gastrostomía

- percutánea (endoscópica) (GPE) 43.11

La sustitución del tubo de gastrostomía se codifica con el código

97.02 Sustitución de tubo de gastrostomía y la extracción con el código

97.51 Extracción de tubo de gastrostomía.

EIA:

Extracción

- tubo
- - gastrostomía 97.51

Sustitución

- tubo
- - gastrostomía 97.02

| Gastrostomía percutánea | Código |
|--|--------|
| Inserción percutánea tubo gastrostomía | 43.11 |
| Sustitución tubo gastrostomía | 97.02 |
| Extracción tubo gastrostomía | 97.51 |

3.5. Embolización de conducto pancreático

Descripción:

Las fístulas pancreáticas son una de las complicaciones más comunes e importantes posteriores a una resección pancreática y sus consecuencias ponen en peligro la vida del paciente. Deben tratarse y resolverse lo más pronto posible.

Técnica:

Consiste en la embolización (a través de un catéter de drenaje percutáneo), del conducto de Wirsung inyectando una sustancia esclerosante que cierra el conducto pancreático. Esta técnica es segura y simple y puede repetirse varias veces. Se obtienen buenos resultados sin complicaciones y evita la cirugía adicional permitiendo un tiempo de recuperación más corto y un riesgo más bajo de mortalidad.

Codificación:

Se asigna el código **52.92 Canulación de conducto pancreático**

EIA:

Canulación – véase además Inserción, catéter

- conducto pancreático 52.92

Inserción

- cánula

- - conducto pancreático 52.92

- tubo

- - conducto pancreático 52.92

3.6. Ileo y colostomía percutánea

Descripción:

Una **ileostomía** es una derivación de descarga a nivel ileal. Consiste en la comunicación artificial de un segmento de íleon con la pared abdominal. El uso de una ileostomía puede obedecer a diversas enfermedades pero, en términos generales, se utiliza para evitar el tránsito de las heces por el intestino grueso.

La **colostomía** aboca un segmento cólico con el exterior, permitiendo la evacuación del bolo fecal. Es una solución de continuidad que comunica un tramo de colon con la pared abdominal.

Técnica:

La técnica es similar a la de la gastrostomía percutánea. Se distiende el asa intestinal (ileon o colon) con aire a través de catéter. Se punciona con control de escopia el segmento intestinal comprobándose que la cánula se localiza dentro del mismo.

Codificación:

Se asigna el código **46.20 Ileostomía, no especificada de otra manera**, o el código **46.10 Colostomía, no especificada de otra manera**, para la codificación de este procedimiento.

EIA:

Colostomía (ileodescendente) (ileotransversa) (perineal) (transversa) 46.10

Ileostomía 46.20

3.7. Embolización de hemorragia gastrointestinal

Descripción:

Alternativa al tratamiento quirúrgico de hemorragias gastrointestinales de origen vascular.

Técnica:

Se realiza un cateterismo selectivo para localizar la zona de sangrado o el punto a embolizar, seguido de un cateterismo supraselectivo para embolizar lo más próximo al lugar deseado.

Codificación:

Se asignará el código **44.44 Embolización transcatéter de una hemorragia gástrica o duodenal**.

EIA:

Embolización (por catéter)

- arteria (selectiva)
- - duodenal (transcatéter) 44.44
- - gástrica (transcatéter) 44.44
- vena (selectiva)
- - abdominal NCOC
- - - duodenal (transcatéter) 44.44
- - - gástrica (transcatéter) 44.44

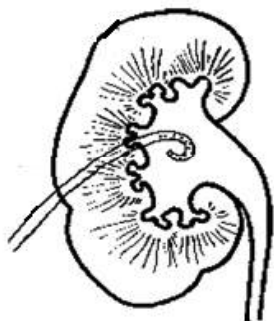
4. Intervencionismo sobre el aparato urinario

4.1. Intervencionismo sobre riñón

4.1.1. Nefrostomía percutánea

Descripción:

Es una técnica descompresiva de la uropatía obstructiva aguda o crónica, de etiología supravescical que permite asegurar la función renal y/o posteriores manipulaciones en la vía urinaria: colocación de doble J, dilatación estenosis de uréter, extracción cálculos, exploración endoscópica, etc.



Técnica:

Se punciona el polo inferior del riñón tratando de entrar en uno de los cálices dilatados. Se pasa una guía para asegurar la localización en la pelvis renal y se coloca el catéter de nefrostomía.

Codificación:

Se usará el código **55.03 Nefrostomía percutánea sin fragmentación**, para codificar este procedimiento.

EIA:

Nefrostomía

- percutánea 55.03

La sustitución del tubo de nefrostomía se codificará con el código **55.93 Sustitución de tubo de nefrostomía**, y la retirada del tubo de nefrostomía con el código **97.61 Extracción de tubo de pielostomía y nefrostomía**.

EIA:

Extracción

- tubo

- - nefrostomía 97.61

Sustitución

- tubo

- - nefrostomía 55.93

| Nefrostomía percutánea | Código |
|---------------------------------------|--------|
| Inserción percutánea tubo nefrostomía | 55.03 |
| Sustitución tubo nefrostomía | 55.93 |
| Extracción tubo nefrostomía | 97.61 |

4.1.2. Drenaje percutáneo de colecciones en riñón

La descripción y la técnica de este procedimiento se exponen ampliamente en el epígrafe **7.1. Drenaje percutáneo de colecciones**

Codificación:

Se asigna el código **55.92 Aspiración percutánea de riñón (pelvis).**

EIA:

Aspiración

- absceso – véase Aspiración por sitio

- riñón (pelvis) (quiste) (percutánea) (terapéutica) 55.92

4.1.3. Esclerosis percutánea de quistes renales

La descripción y la técnica de este procedimiento se exponen ampliamente en el epígrafe **7.2. Esclerosis percutánea de quistes.**

Codificación:

Se utilizará el código **99.29 Inyección o infusión de otra sustancia terapéutica o profiláctica** para indicar la aplicación de agente esclerosante y el código **55.96 Otra inyección de sustancia terapéutica en riñón**, para indicar la esclerosis de quiste renal.

EIA:

Inyección

- agente esclerosante NCOC 99.29

- riñón (quiste) (sustancia terapéutica) NCOC 55.96

4.1.4. Exploraciones diagnósticas renales

Pielografía: radiografía de la pelvis renal y uréter previa administración de un medio de contraste por vía intravenosa.

Pielografía retrograda: pielografía en la que el medio de contraste se ha introducido por vía uretral.

Pielografía percutánea: exploración que consiste en pinchar la pelvis del riñón con una aguja fina. A través de ella, se inyecta un medio de contraste para ver los conductos de la vía urinaria.

Codificación:

87.74 Pielografía retrógrada

87.75 Pielografía percutánea

EIA:

Pielograma

- percutáneo 87.75

- retrógrado 87.74

4.2. Intervencionismo sobre uréter y uretra

4.2.1. Catéter ureteral

Descripción:

Es un catéter colocado entre la pelvis renal y la vejiga que constituye un drenaje interno, restableciendo el tránsito normal de la orina a la vejiga, en los casos en que existe un obstáculo, intrínseco o extrínseco, que produce una obstrucción.

Técnica:

A través del catéter de nefrostomía se pasa una guía y sobre ella un catéter doble J hasta la vejiga, donde se deja un extremo y el otro se deja en la pelvis renal. Los controles de permeabilidad se realizan mediante estudios de pielografía descendente.

Codificación:

Se asigna el código **59.8 Cateterismo ureteral** para indicar la inserción del catéter.

EIA:

Cateterización

- uréter (al riñón) 59.8

Inserción

- stent

- - ureteral (transuretral) 59.8

Para la extracción del catéter ureteral utilizaremos el código **97.62 Extracción de tubo de ureterostomía y de catéter ureteral.**

EIA:**Extracción**

- catéter
- - uréter 97.62
- tubo
- - ureterostomía 97.62

4.2.2. Dilatación estenosis ureterales

Descripción:

Tratamiento percutáneo de las estenosis ureterales de etiología benigna.

Técnica:

A través del catéter de nefrostomía se pasa una guía hasta recanalizar la estenosis dejando el extremo de la guía en la vejiga. Sobre esta guía se pasa un catéter-balón que se infla para vencer la estenosis.

Codificación:

Se asigna el código **59.8 Cateterismo ureteral**, para la correcta codificación de este procedimiento.

EIA:**Dilatación**

- ureter 59.8

Cateterización

- uréter (al riñón) 59.8

Inserción

- stent
- - ureteral (transuretral) 59.8

4.2.3. Tratamiento percutáneo de la litiasis renoureteral

Tratamiento percutáneo utilizado para la extracción de cálculos, coágulos o cuerpos extraños localizados en el uréter o pelvis renal.

Se asigna el código **55.03 Nefrostomía percutánea sin fragmentación**.

EIA:**Extracción**

- cálculo(s) de
- - riñón (por incisión) 55.01
- - - pelvis renal (por incisión) 55.11
- - - - nefrostomía percutánea 55.03
- - - percutánea 55.03

4.2.4. Tratamiento fístulas ureterales y urinomas

Descripción:

Las fístulas ureterales son con frecuencia de etiología iatrogénica (secundarias a litotricia percutánea, cirugía, procedimientos endourológicos) y también por litiasis ureteral. La laceración ureteral conlleva la formación de urinomas. Un urinoma es una extravasación encapsulada de orina, secundaria a pequeñas pérdidas por traumatismos (sobre todo quirúrgicos) o que puede ocasionarse espontáneamente, favorecido por la presencia de una obstrucción, siempre que se mantenga la función renal.

La extravasación de orina produce lipolisis y estimula una intensa reacción fibrosa, que provoca una encapsulación. Suele permanecer asintomático, producir molestias vagas o franco dolor si se complica con infección. El diagnóstico se confirma con pruebas de imagen (ecografía y TAC) y se resuelve en muchas ocasiones con drenaje percutáneo.

Técnica:

El objetivo de este tratamiento es drenar el urinoma, el control de la fístula, la curación de la misma, la restauración de la integridad del uréter y el mantenimiento de la función renal afectada.

El tratamiento de elección es la nefrostomía percutánea que disminuye la presión pélvica, eliminando el flujo través de la fístula con lo cual se drena el urinoma y se colapsan sus paredes. La colocación de un doble J evita la fuga de orina y en muchos casos previene la formación de estenosis, consiguiéndose la remodelación del segmento patológico.

Codificación:

Se usará el código **55.03 Nefrostomía percutánea sin fragmentación**, para codificar este procedimiento.

Se asigna el código **59.8 Cateterismo ureteral** para indicar la inserción de un catéter doble J.

Para más información véanse apartados 4.1.1 Nefrostomía percutánea y 4.2.1. Catéter ureteral.

4.2.5. Dilatación del meato ureteral y uretra

Consiste en la dilatación progresiva del meato ureteral o de la uretra mediante dilatadores de materiales plásticos.

Se asigna el código **56.91 Dilatación del meato ureteral** o el código **58.6 Dilatación de uretra**.

EIA:

Dilatación

- uréter
- - meato 56.91
- uretra 58.6

4.3. Intervencionismo sobre vejiga

4.3.1. Cistostomía percutánea

Descripción:

Consiste en colocar un drenaje percutáneo en el interior de la vejiga en casos de retenciones urinarias en las que no se consigue progresar una sonda por obstrucción, o por ruptura y/o laceración de la uretra.

Técnica:

Guiado por control ecográfico se realiza punción suprapúbica mediante técnica de Seldinger o trocar. Se pasa una guía a través de una aguja fina, dejándose la guía enrollada en la vejiga, pasándose sobre ella el catéter.

Codificación:

Se asigna el código **57.17 Cistostomía percutánea** para este procedimiento.

EIA:

Cistostomía

- cerrada (suprapúbica) (percutánea) 57.17
- percutánea (cerrada) (suprapúbica) 57.17
- suprapúbica
- - cerrada 57.17

La extracción del tubo de cistostomía se codifica mediante el código **97.63 Extracción de tubo de cistostomía.**

EIA:

Extracción

- tubo
- - cistostomía 97.63

4.3.2. Tratamiento percutáneo de la litiasis vesical

Tratamiento percutáneo utilizado para la extracción de cálculos, coágulos o cuerpos extraños localizados en la vejiga.

Se asigna el código **57.0 Drenaje transuretral vesical.**

EIA:

Extracción

- cálculo
- - vejiga
- - - sin incisión 57.0
- cuerpo extraño
- - vejiga (sin incisión) 57.0

5. Intervencionismo sobre aparato genital femenino

5.1. Oclusión de trompas de Falopio

Descripción:

El objetivo es obstruir las trompas de Falopio para producir la esterilización femenina por un método menos invasivo y con resultados similares a otros. El acceso se realiza vía transvaginal a las trompas de Falopio.

Técnica:

Se introduce un catéter en el útero a través de la vagina (en ocasiones es necesario la dilatación previa del cuello uterino), llegándose al cuerpo y posteriormente al fundus uterino. Desde ahí se canalizan las trompas de Falopio colocándose un material que produzca una reacción fibrosa que obstruya la luz de la trompa. El sistema es similar al realizado para las embolizaciones de los vasos sanguíneos y se pueden utilizar con este fin coils de metal, esponjas de gelatina o materiales similares.

Codificación:

Se asigna el código **66.39 Otra destrucción u oclusión bilateral de las trompas de Falopio** para este procedimiento.

EIA:

Oclusión

- trompa de Falopio – *véase* Ligadura, trompa de Falopio

Ligadura

- trompa de Falopio (bilateral) (restante) (solitaria) 66.39

5.2. Dilatación de las trompas de Falopio

El objetivo es desobstruir las trompas de Falopio. Al igual que el anterior el acceso es transvaginal y una vez alcanzada la trompa que se quiere desobstruir se dilata mediante un catéter-balón.

Codificación:

Se asigna el código **66.96 Dilatación de las trompas de Falopio** para este procedimiento.

EIA:

Dilatación

- trompa de Falopio 66.96

6. Neurovascular e intervencionista

6.1. Estudios diagnósticos vasculares

Consiste en el estudio angiográfico de los vasos cerebrales. Para más información ver en apartados 1.1 y 1.2 de este monográfico.

Codificación:

| Arteriografía (de): | Código |
|--|---------------|
| Cerebral | 88.41 |
| Troncos supraaórticos (selectiva) (no selectiva) | 88.41 |
| Carótida externa (unilateral) (bilateral) | 88.41 |

| Flebografía (utilizando un medio de contraste) de: | Código |
|---|---------------|
| Venas de cabeza y el cuello | 88.61 |

6.2. Procedimientos de repermeabilización vascular

Se describen ampliamente en el apartado 1.3 de este monográfico. Aquí se resumen:

| ANGIOPLASTIA | Código | Notas |
|--------------------------------------|---------------|-------------------------|
| Vasos precerebrales (extracraneales) | 00.61 | (1) (2) (3) (5) (6) (8) |
| Vasos intracraneales | 00.62 | (1) (2) (3) (7) (8) |

Codificar además:

- (1) El número de vasos reparados (00.40-00.43)
- (2) Si el procedimiento se realiza en bifurcación de vaso (00.44)
- (3) La inyección o infusión de trombolítico (99.10)
- (5) La inserción percutánea de stent de arteria carótida (00.63)
- (6) La inserción percutánea de stent de otra arteria precerebral (00.64)

- (7) La inserción percutánea de stent intracraneal (00.65)
- (8) El número de endoprótesis vasculares insertadas (00.45-00.48)

| Endoprótesis no cubiertas | código |
|---|-----------|
| Arteria carótida | 00.63 (*) |
| Otra arteria precerebral (extracraneal) | 00.64 (*) |
| Arteria intracraneal | 00.65 (*) |

(*) Codificar además:

- El número de endoprótesis vasculares insertadas (00.45-00.48)
- El número de vasos reparados (00.40-00.43)
- Si el procedimiento se realiza en bifurcación de vaso (00.44)
- Cualquier angioplastia o aterectomía.

6.3. Embolización

6.3.1. Embolización de aneurismas y MAV intracraneales

Descripción:

La embolización con coil desprendible es un método mínimamente invasivo de tratar aneurismas y otras malformaciones de los vasos sanguíneos del cerebro y otras partes del cuerpo.

El aneurisma cerebral es una enfermedad grave. Si se rompe, la hemorragia interna podría causar la muerte. En casos menos graves, el abombamiento de un aneurisma puede comprimir los nervios y el tejido cerebral circundantes y causar parálisis, dolor de cabeza, dolor de cuello y de la parte superior de la espalda, náuseas y vómitos.

Los coils desprendibles también se pueden usar para tratar una malformación arteriovenosa (enfermedad vascular intracraneal congénita poco común). En estos casos, las arterias y venas del cerebro no están conectadas mediante los capilares normales, sino por medio de conexiones anormales llamadas fístulas arteriovenosas. Estas fístulas pueden drenar toda la sangre de las arterias antes de que se haya completado la circulación cerebral. El intercambio anormal de sangre entre las arterias y las venas puede producir dolor de cabe-

za, hemorragias, convulsiones y derrame cerebral, así como síntomas neurológicos que afectan la memoria, el movimiento, el habla y la vista.

Técnica:

Por punción de la arteria femoral se cateteriza el territorio de las arterias intracraneales. Una vez la punta del catéter está cerca del aneurisma, se introduce un microcatéter por el interior del primero hasta meterlo dentro del aneurisma. Se colocan uno o más pequeños coils (espirales) rellenando su interior.

La respuesta del organismo es formar un trombo de sangre alrededor del coil, lo que bloquea el aneurisma. En algunas ocasiones el aneurisma presenta una luz excesivamente ancha para retener los coils y se hace necesaria la inserción previa de una endoprótesis no cubierta para mantener los coils dentro del saco aneurismático.

Los coils se pueden usar para bloquear el flujo de sangre a un área afectada o para rellenar un aneurisma o fístula y evitar su rotura. Ocasionalmente se pueden insertar coils adicionales en un procedimiento posterior para terminar el tratamiento.

Para reducir al mínimo el riesgo de rotura y de mala colocación se han diseñado microcoils muy poco traumáticos y que sólo se desprenden cuando se considera que están bien colocados. La embolización con coil se usa actualmente para tratar aproximadamente el 30% de los aneurismas cerebrales y el 20% de las malformaciones arteriovenosas.

Codificación:

Se asignará el código **39.72 Reparación u oclusión endovascular de vasos de cabeza y cuello** para las embolizaciones de los aneurismas y de las malformaciones A-V de los vasos intracraneales.

En aquellas ocasiones en que se precise la previa colocación de una endoprótesis no cubierta se asignará además el código **00.65 Inserción percutánea de stent(s) vascular intracraneal**, debiéndose codificar además:

- El número de endoprótesis vasculares insertadas (00.45-00.48)
- El número de vasos reparados (00.40-00.43)
- Si el procedimiento se realiza en bifurcación de vaso (00.44)

EIA:

Embolización (transcatéter)

- adhesiva (pegamento) ~~37.79~~ 39.79

- - cabeza y cuello 39.72
- arteria (selectiva)
- - por
- - - acceso endovascular 39.79
- - - - vasos de cabeza y cuello 39.72
- espiral, endovascular 39.79
- - cabeza y cuello 39.72
- malformación arteriovenosa MAV, intracraneal, acceso endovascular 39.72
- vena (selectiva)
- - por
- - - acceso endovascular 39.79
- - - - cabeza y cuello 39.72
- o
- Reparación**
- aneurisma (falso) (verdadero)
- - por o con
- - - adhesivo tisular líquido (pegamento) 39.79
- - - - acceso endovascular 39.79
- - - - - cabeza y cuello 39.72
- - - espiral 39.79
- - - - cabeza y cuello 39.72

6.3.2. Embolización de fístula del cuerpo cavernoso carotídeo

Por definición una fístula arteriovenosa, es una comunicación anómala de origen traumático o espontáneo, entre una arteria y una vena sin pasar por el lecho capilar, que determina un conjunto de signos y síntomas de insuficiencia venosa crónica por flujo arterial de alta presión en las venas afectadas; relacionadas con la localización y tamaño de la misma.

Las fístulas carotídeo cavernosas son más frecuentes en mujeres, hipertensos, mayores de 50 años y de aparición espontánea. Corresponden a comunicaciones anómalas entre el sistema arterial carotídeo y el del seno cavernoso.

El tratamiento consiste en el uso de materiales intravasculares guiados por angiografía para embolizar o trombosar los vasos implicados en la fístula.

Codificación:

Se asigna el código **39.53 Reparación de fístula arteriovenosa**

EIA:**Embolización**

- fístula cavernosa carotídea 39.53

6.4. Infusión de sustancias terapéuticas

6.4.1. Infusión terapéutica fibrinolisis

Esta técnica tiene por objetivo disolver un trombo que ocluye un vaso sanguíneo o una derivación vascular. La trombólisis es el tratamiento para deshacer trombos que obstruyen el flujo de sangre.

Codificación:

Cuando solamente se realice el procedimiento de fibrinolisis, se asignará el código **99.10 Inyección o infusión de agente trombolítico**, y el código **38.91 Cateterismo arterial** o el código **38.93 Cateterismo venoso NCOC** para indicar sobre que vaso sanguíneo se realiza la fibrinolisis (arteria o vena).

Si se realiza fibrinolisis y angioplastia, se asignarán códigos para la fibrinolisis y la angioplastia. Codificar además el número de vasos tratados (00.40-00.43) y si el procedimiento se realiza en bifurcación de vaso (00.44).

6.4.2. Infusión terapéutica de quimioterapia supraselectiva

Conlleva la combinación de la embolización con la quimioterapia.

Codificación:

Se asigna el código **99.25 Inyección o infusión de sustancia quimioterápica contra el cáncer**, para indicar la quimioembolización, y se utilizará el código **38.91 Cateterismo arterial** para indicar el método.

6.5. Vertebroplastia

Descripción:

La vertebroplastia es un tratamiento no quirúrgico, mínimamente invasivo, guiado por imágenes, que se hace para fortalecer una vértebra

(hueso de la columna) fracturada que ha sido debilitada por osteoporosis o, con menos frecuencia, por cáncer. La vertebroplastia sirve para tratar el dolor de origen vertebral, debido a fracturas por aplastamiento osteoporóticas o metastásicas. Son muy efectivas y por ello mejoran la calidad de vida de los pacientes ya que estos dolores son muy incapacitantes. La técnica consiste en la inyección a presión de un cemento en el interior del cuerpo vertebral de la vértebra o vértebras afectadas. Es una técnica que puede realizarse con carácter ambulatorio.

Técnica:

A través de una pequeña incisión, y con la ayuda de fluoroscopia, mediante una aguja hueca se atraviesan los músculos de la espalda hasta que la punta queda colocada dentro de la vértebra. Luego se realiza un examen llamado flebografía intraósea para cerciorarse de que la aguja está en un lugar no peligroso en el cuerpo vertebral. Una vez verificada la posición correcta de la aguja, se inyecta el cemento ortopédico, que se seca rápido, en 10 a 20 minutos. Al final del procedimiento se podría hacer una TAC para revisar la distribución del cemento.

Codificación:

Se asigna el código **81.65 Vertebroplastia**.

EIA:

Vertebroplastia (percutánea) 81.65

6.6. Cifoplastia

Descripción:

La cifoplastia es un procedimiento similar a la vertebroplastia en algunos aspectos. Es mínimamente invasiva y utiliza cemento para aumentar y estabilizar la fractura, lo que se traduce en una reducción del dolor óseo.

Técnica:

A diferencia de la vertebroplastia, la cifoplastia utiliza, antes de inyectar el cemento, un balón ortopédico que es colocado dentro de la vértebra aplastada para restablecer su estructura. El balón es inflado y desinflado varias veces hasta que la vértebra alcance su posición correcta. Esta técnica produce una cavidad dentro de la vértebra aplastada que es rellenada posteriormente con un cemento más consistente de una manera similar a la vertebroplastia. La cifoplastia tiene un doble

beneficio: el uso de PMMA más espeso reduce de una manera significativa la incidencia de extravasación del cemento y, además al introducir el balón dentro de la vértebra aplastada crea una cavidad en la misma que hace que, al inyectar después el cemento, se restaure la altura del cuerpo vertebral que se había reducido debido a la fractura aplastamiento.

6.6.1. Vesselplastia

Variante de la Cifoplastia en la que se introduce un balón de un material sintético biocompatible, ligeramente poroso, en el que se inyecta directamente el cemento PMMA, con el que se consigue restaurar la altura del cuerpo vertebral, proporcionando inmediata estabilidad y aliviando el dolor.

Codificación:

Se asigna el código **81.66 Cifoplastia**.

EIA:

Cifoplastia 81.66

6.7. Quimionucleolisis

Descripción:

Cuando la porción blanda y gelatinosa central de un disco intervertebral es forzada a través de una parte debilitada del disco se presenta la condición conocida como hernia discal. La mayoría de las hernias se presentan en el área lumbar de la columna y es una de las causas más comunes de dolor en la parte inferior de la espalda. El tratamiento principal para una hernia discal es un período inicial de reposo con medicamentos para el dolor y antiinflamatorios, seguido de fisioterapia. Si el dolor y los síntomas persisten se recomienda cirugía para remover la porción herniada del disco intervertebral. La quimionucleolisis puede ser una alternativa a la discectomía en ciertas situaciones.

Técnica:

Consiste en inyectar una sustancia denominada quimiopapaína en el interior del disco. Esta sustancia destruye el núcleo pulposo y disminuye la presión del disco y la compresión sobre la raíz nerviosa y, además, destruye las sustancias que contiene el núcleo pulposo y desencadenan la inflamación neurógena.

Codificación:

Se asigna el código **80.52 Quimionucleolisis intervertebral.**

EIA:

Quimionucleolisis (núcleo pulposo) 80.52

6.8. Infiltración de facetas intervertebrales

Consiste en la inyección de esteroides en las facetas articulares intervertebrales con fines tanto diagnósticos como terapéuticos.

Codificación:

Se asigna el código **03.92 Inyección de otro agente en canal espinal**

EIA:**Inyección**

- espinal (canal)
- - esteroide 03.92

7. Otros intervencionismos

7.1. Drenaje percutáneo de colecciones

Descripción:

El drenaje percutáneo de colecciones está indicado en los abscesos y colecciones infectadas y en las colecciones estériles sintomáticas en localizaciones más o menos profundas, evitándose una intervención quirúrgica mayor. En general todos los drenajes de abscesos son iguales independientemente de su localización.

Técnica:

Hay dos técnicas básicas para acceder al absceso: la de punción o trocar y la de Seldinger.

- **Técnica de Seldinger:** consiste en una punción inicial con una aguja de pequeño calibre y una vez obtenido material, pasar una guía que se deja enrollada en el interior del absceso. Sobre esta guía se pasan dilatadores hasta terminar pasando el catéter de drenaje.
- **Técnica de Trocar:** consiste en un catéter montado sobre una aguja de calibre grueso, que además de hacer la función de aguja de punción, hace de fiador para dejar alojado el catéter en la colección. Se utiliza en colecciones voluminosas y de fácil acceso.

Codificación:

La asignación de códigos dependerá de la localización del absceso:

- Drenaje de colecciones hepáticas: **50.91 Aspiración percutánea de hígado.**
- Drenaje de colecciones torácicas **34.04 Inserción de catéter intercostal para drenaje.**
- Drenaje de abscesos renales y perirrenales **55.92 Aspiración percutánea de riñón (pelvis).**
- Drenaje de colecciones líquidas abdomino-pélvicas **54.91 Drenaje abdominal percutáneo** (paracentesis).
- Drenaje de colecciones pancreáticas y peripancreáticas **52.01 Drenaje de quiste, pseudoquiste y absceso pancreático por catéter.**

EIA:**Drenaje**

- abdomen
- - percutáneo 54.91
- absceso – véase además Drenaje, por sitio
- hígado 50.0
- - por aspiración 50.91
- páncreas (por catéter) 52.01
- quiste
- - páncreas (por catéter) 52.01
- tórax (cerrado) 34.04

Aspiración

- absceso – véase Aspiración por sitio
- hígado (percutánea) 50.91
- riñón (pelvis) (quiste) (percutánea) (terapéutica) 55.92

7.2. Esclerosis percutánea de quistes

Descripción:

Procedimiento cuya finalidad es vaciar un quiste que provoca clínica compresiva y esclerosar por medios químicos su pared para que no se reproduzca. La reducción del tamaño se consigue en todos los casos y es frecuente que posteriormente se produzca la calcificación de la pared del quiste.

Técnica:

Con técnica de imagen (Eco, TAC, Rx) se localiza la lesión y la mejor vía de abordaje. Se punciona la lesión con aguja fina y se realiza un quistograma para descartar posibles comunicaciones. Se coloca posteriormente un catéter de bajo calibre, procediéndose al vaciado del quiste y a continuación se instila una cantidad determinada de agente esclerosante, habitualmente alcohol absoluto o povidona yodada.

Se utiliza en quistes simples tanto hepáticos como renales.

Codificación:

Se utilizará el código **99.29 Inyección o infusión de otra sustancia terapéutica o profiláctica** para indicar la aplicación de agente esclerosante y el código **50.94 Otra inyección de sustancia terapéutica en hígado** para indicar la esclerosis de quiste hepático o el código **55.96**

Otra inyección de sustancia terapéutica en riñón, para indicar la esclerosis de quiste renal.

EIA:

Inyección

- agente esclerosante NCOC 99.29

- hígado 50.94

- riñón (quiste) (sustancia terapéutica) NCOC 55.96

La categoría **99.2 Inyección o infusión de otra sustancia terapéutica o profiláctica** nos indica que se utilice código adicional para:

Inyección (en):

Hígado (50.94)

Riñón (55.96)

7.3. Biopsias percutáneas

La biopsia con aguja, también llamada biopsia guiada por imagen, se realiza habitualmente utilizando rayos-X con movimiento (fluoroscopia), tomografía computarizada (TAC), ecografía (ultrasonidos) o resonancia magnética (RM) para guiar el procedimiento. En muchos casos, la biopsia con aguja se realiza con la ayuda de equipamiento que construye una imagen de ordenador que permite al radiólogo ver un área en el interior del cuerpo desde varios ángulos. Este equipamiento “estereotáxico” les ayuda a localizar con exactitud el punto de tejido anormal y se denomina **Biopsia estereotáxica** al procedimiento radiográfico que emplea varias coordenadas para determinar con precisión la ubicación de un tumor o nódulo para poder obtener una muestra de tejido.

Las biopsias percutáneas se clasifican en:

- **BAF o PAAF: biopsia o punción-aspiración con aguja fina.** Es una técnica de diagnóstico percutáneo simple, efectiva y económica. Las muestras obtenidas sirven para el estudio citológico y no histológico por lo que puede dar frecuentes resultados falsos negativos o inciertos. Sin embargo es una técnica muy fiable dada la baja tasa de falsos positivos. Se realiza con agujas de diferentes calibres y con diversos dispositivos (desde agujas simples hasta otras en forma de sacacorchos). Bien con guía ecográfica o estereotáxica, tiene pocas complicaciones y es una técnica ampliamente utilizada. Se puede realizar una biopsia con una

aguja fina para obtener una muestra de células de la mayoría de los órganos. Durante este procedimiento, se inserta una aguja delgada en la lesión a estudiar y se extrae una muestra celular aspirando con una jeringa. Posteriormente, se retira la aguja y se envían las células al laboratorio para su evaluación.

- **BAG: biopsias con aguja gruesa.** En esta técnica se utiliza una aguja de mayor calibre por lo que se obtiene muestra de tejido y permite un diagnóstico histológico, mucho más fiable que el citológico. Esta técnica se utiliza para obtener muestras de tejido en hígado, mama, riñón, etc. La diversidad de instrumentos de BAG es muy amplia, aunque son los sistemas automáticos con agujas de corte Tru-cut los más empleados.
- **BAV: Biopsia aspiración por vacío.** Es un nuevo sistema de biopsia con aguja asistida por vacío. Lo más destacable es el empleo de agujas de gran calibre asistidas mediante aspiración, que permiten por tanto una muestra mayor de tejido. Además, las cuchillas accionadas eléctricamente realizan un corte de mejor calidad que el de los sistemas de BAG.

Codificación:

Las biopsias con independencia del método utilizado (aguja fina, aguja gruesa o aspiración por vacío) y la PAAF se codificarán según la localización anatómica del órgano del que se pretende obtener la muestra, siguiendo las indicaciones del Índice Alfabético.

EIA:

Biopsia

Para la selección del código adecuado se tendrán en cuenta los modificadores esenciales de acuerdo al siguiente orden:

- 1º Prevalece el modificador esencial **percutánea** sobre todos los demás.
- 2º Prevalece el modificador esencial **cerrada** sobre abierta.

| Biopsia según localización: | Código |
|------------------------------------|---------------|
| Arteria | 38.21 |
| Ganglio centinela | 40.23 |
| Hueso: | |
| - Carpiano, metacarpiano | 77.44 |
| - Clavícula | 77.41 |
| - Cúbito | 77.43 |
| - Escápula | 77.41 |
| - Facial | 76.11 |
| - Falanges (pie) (mano) | 77.49 |
| - Fémur | 77.45 |
| - Húmero | 77.42 |
| - Médula ósea | 41.31 |
| - Pelviano | 77.49 |
| - Peroné | 77.47 |
| - Radio | 77.43 |
| - Rótula | 77.46 |
| - Tarsiano, metatarsiano | 77.48 |
| - Tibia | 77.47 |
| - Tórax (costillas) (esternón) | 77.41 |
| - Vértebras | 77.49 |
| Mama | 85.11 |
| Músculo | 83.21 |
| Nervio | 04.11 |
| Paratiroides | 06.13 |
| Pulmón | 33.26 |
| Riñón | 55.23 |
| Tejido blando | 83.21 |
| Tiroides | 06.11 |
| Vena | 38.21 |

7.4. Intususcepción o invaginación intestinal

Descripción:

La intususcepción es una causa frecuente de obstrucción intestinal en lactantes y preescolares. La intususcepción es la invaginación de una porción del intestino en sí mismo. La porción proximal del intestino es traccionada hacia el intestino distal por la actividad peristáltica. El mesenterio del intestino proximal también es traccionado hacia el intestino distal, siendo angulado y comprimido, esto ocasiona obstrucción del drenaje venoso con el consiguiente edema de la pared intestinal. Si no es tratado oportunamente, este edema provocará obstrucción arterial y gangrena de la pared intestinal proximal. La mayor parte de las intususcepciones son ileocólicas, empezando cerca de la válvula ileocecal, con íleon distal traccionado hacia el colon proximal. Con menor frecuencia se puede presentar intususcepción ileoileal y colocolica.

Técnica:

Se realiza una reducción hidrostática con control ecográfico mediante enema salino, enema de aire o solución baritada. Para ello se introduce una sonda rectal lubricada o sonda de Foley hasta el recto y se mantiene en su lugar firmemente. Se procederá en intentos de presión mantenida de 5 min. que se repetirán mientras progrese la desinvaginación.

Codificación:

Se utilizará el código **96.29 Reducción de intususcepción del tracto alimentario.**

EIA:

Reducción

- intususcepción (abierta) 46.80
- - con
- - - enema de radiación ionizante 96.29
- - - fluoroscopia 96.29
- - - guía ultrasonográfica 96.29
- - hidrostática 96.29
- - neumática 96.29

7.5. Retirada de catéteres de drenaje

Después de lograr el objetivo de drenar una colección, los catéteres deben ser retirados para evitar infecciones.

La retirada de catéteres de drenaje se codifica de acuerdo a la localización anatómica del punto de drenaje, mediante códigos de las categorías **97.4 (tórax), 97.5 (aparato digestivo), 97.6 (aparato urinario) o 97.8 (otras).**

EIA:

Extracción

- catéter (permanente) – véase Extracción, tubo
- - uréter 97.62
- - urinario 97.64
- - vejiga 97.64
- drenaje – véase Extracción, tubo
- tubo
- - cistostomía 97.63
- - colecistostomía 97.54
- - conducto biliar (tubo en T) NCOC 97.55
- - en T (conducto biliar) 97.55
- - etc.

7.6. Procedimientos sobre el sistema lagrimal (Tratamiento de la epífora)

Descripción:

La dificultad al paso de las lágrimas a través del conducto lacrimo-nasal se puede corregir mediante la colocación de una endoprótesis de poliuretano.

Técnica:

Previo al tratamiento se realiza una dacriocistografía para comprobar la estenosis del conducto. Se introduce una guía específica a través del canalículo superior en dirección craneocaudal y mediante control fluoroscópico se recanaliza el conducto lagrimal. Mediante un introductor dilatador se coloca la prótesis de poliuretano. Mediante dacriocistografía se comprueba la correcta colocación y permeabilidad de la prótesis.

Codificación:

La dacriocistografía se codifica con el código **87.05 Dacriocistografía con contraste.**

Para la cateterización y dilatación del conducto se asigna el código **09.42 Sondaje de canaliculos lagrimales.**

La colocación del stent se codifica con el código **09.44 Intubación de conducto nasolagrimal.**

EIA:

Dacriocistograma 87.05

Dilatación

- conducto
- - lagrimal 09.42
- - nasolagrimal (retrograda)
- - - con inserción de tubo o stent 09.44
- lagrimal
- - conducto 09.42

Cateterización

- conducto lagrimonasal 09.44
- conducto nasolagrimal 09.44

Radiografía

- contraste
- - conductos nasolagrimales 87.05

7.7. Simpatectomías

Consiste en la destrucción de los nervios simpáticos de una zona anatómica determinada.

Se codifican de acuerdo a la localización anatómica de los nervios simpáticos bloqueados mediante códigos de la categoría **05.2 Simpatectomía.**

EIA:

Simpatectomía NCOC 05.29

- cervical 05.22
- cervicotorácica 05.22
- lumbar 05.23
- periarterial 05.25
- presacra 05.24
- renal 05.29
- toracolumbar 05.23

8. Diagnóstico vascular no invasivo

8.1. Angio TC

La angiografía-TC es un examen en el que mediante la inyección de contraste intravenoso se realiza una exploración con TC para valorar el flujo vascular en vasos arteriales en cualquier localización del organismo: aorta y sus ramas, arterias cerebrales, arterias pulmonares, etc.

La angiografía convencional se realiza introduciendo un catéter e inyectando contraste dentro de la arteria. La angiografía-TC es mucho menos invasiva (el contraste se inyecta en una vena periférica y no en una arteria), y es mejor tolerado por el paciente. Este procedimiento se utiliza como cribado en un gran número de pacientes para evaluar la existencia de enfermedad arterial.

Codificación:

Son necesarios dos códigos para este procedimiento. Uno clasificará el TAC según la zona anatómica y el otro hará referencia al territorio arterial explorado.

| Localización | Códigos |
|----------------------|---------------|
| Abdomen | 88.01 + 88.47 |
| Aorta | 87.41 + 88.42 |
| Cabeza | 87.03 + 88.41 |
| Cuello | 87.03 + 88.41 |
| Extremidad inferior | 88.38 + 88.48 |
| Extremidad superior | 88.38 + 88.49 |
| Pelvis | 88.38 + 88.47 |
| Pulmonar | 87.41 + 88.43 |
| Riñón | 87.71 + 88.45 |
| Tórax | 87.41 + 88.44 |
| Otras localizaciones | 88.38 + 88.49 |

EIA:

TAC (tomografía axial computerizada) (*véase además Exploración, T.A.C.*) 88.38

Exploración

- T.A.C. (tomografía axial computerizada) 88.38

-- abdomen 88.01

-- cabeza 87.03

-- cerebro 87.03

-- esquelética 88.38

-- hueso 88.38

-- riñón 87.71

-- tórax 87.41

Tomografía

- axial computerizada

-- abdomen 88.01

-- cabeza 87.03

-- cerebro 87.03

-- esquelética 88.38

-- hueso 88.38

-- riñón 87.71

-- tórax 87.41

8.2. Angio RM

Una angiorresonancia (ARM) es una RM de los vasos sanguíneos. Utiliza la técnica de RM para estudiar la patología del corazón y los vasos sanguíneos. Consigue imágenes de gran calidad de los vasos sanguíneos sin necesidad de administrar contraste, aunque hoy en día hay algunos tipos de ARM que usan un contraste especial. Es una técnica no invasiva ya que los campos magnéticos empleados no causan daño en los tejidos.

La ARM se usa para estudiar las enfermedades de los vasos intracraneales, para seleccionar aquellos pacientes que tengan patología vascular y deban someterse a una angiografía y también para estudiar la arteria aorta torácica o abdominal, las arterias pulmonares o renales así como las arterias de las piernas.

Codificación:

Son necesarios dos códigos para este procedimiento. Uno clasificará la RMN según la zona anatómica y el otro hará referencia al territorio vascular explorado (arterial o venoso).

| Localización | RMN | Angiografía | Flebografía |
|-----------------------------|-------|-------------|-------------|
| Abdomen | 88.97 | 88.47 | 88.65 |
| Cerebro | 88.91 | 88.41 | 88.61 |
| Cuello | 88.97 | 88.41 | 88.61 |
| Extremidad inferior | 88.94 | 88.48 | 88.66 |
| Extremidad superior | 88.94 | 88.49 | 88.67 |
| Intratorácica (no pulmonar) | 88.92 | | 88.63 |
| Pelvis | 88.95 | 88.47 | |
| Pulmonar | 88.92 | | 88.62 |
| Venas portales | 88.97 | | 88.67 |
| Vertebral | 88.93 | 88.49 | |
| Otras localizaciones | 88.97 | 88.49 | 88.67 |

EIA:

Resonancia magnética, formación de imágenes por (nuclear) –
véase Imágenes, formación y reproducción de, resonancia magnética

Imagen(es), formación o reproducción de (diagnóstica)

- resonancia magnética (nuclear) (protón) NCOC 88.97

- - abdomen 88.97

- - cabeza NCOC 88.97

- - etc.

8.3. Ecografía

La ecografía o ultrasonidos se refieren al envío de ondas de sonido a través del cuerpo. Las ondas sonoras son reflejadas por los órganos internos. Los reflejos son interpretados por instrumentos especiales que

posteriormente crean una imagen de una parte anatómica. En la imagen ecográfica no se utilizan radiaciones ionizantes (rayos x).

La imagen ecográfica es útil en la evaluación del aparato circulatorio. Las imágenes ecográficas se obtienen en tiempo real, y ayudan al radiólogo, mostrando en el monitor el flujo de los órganos y tejidos a través del cuerpo, así como a evaluar la sustitución y éxito de la reparación, tal como después de una cirugía de bypass arterial. Con las imágenes ecográficas se pueden localizar e identificar obstrucciones (estenosis) y anomalías como coágulos de sangre (placas o émbolos) y ayudar a planificar su tratamiento efectivo.

Codificación:

Se utilizan códigos de la categoría **88.7 Ecografía diagnóstica**, dependiendo de la zona anatómica explorada.

| Ecografía (localización): | Código |
|----------------------------------|---------------|
| abdomen y retroperitoneo | 88.76 |
| aparato digestivo | 88.74 |
| aparato urinario | 88.75 |
| cabeza y cuello | 88.71 |
| corazón | 88.72 |
| extremidades (no vascular) | 88.79 |
| ganglios linfáticos | 88.76 |
| mama | 88.73 |
| pelvis | 88.76 |
| pulmón | 88.73 |
| tórax | 88.73 |
| tracto biliar | 88.74 |
| útero | 88.79 |
| útero grávido | 88.78 |
| vascular periférica | 88.77 |
| otras localizaciones | 88.79 |

EIA:

Ecografía – *véase* Ultrasonografía

Ultrasonografía

- abdomen 88.76

- cabeza y cuello 88.71

- etc.

9. Estudios vasculares percutáneos diagnósticos

9.1. Esplenoportografía percutánea

Técnica radiográfica que consiste en la introducción de contraste en las estructuras vasculares del bazo, para realizar el estudio de los vasos del sistema portal y poder obtener imágenes con fines diagnósticos.

Codificación:

88.64 Flebografía del sistema venoso portal utilizando un medio de contraste.

EIA:

Esplenograma 88.64

Esplenoportograma (por arteriografía esplénica) 88.64

9.2. Portografía directa

Flebografía de la vena Porta.

Codificación:

88.64 Flebografía del sistema venoso portal utilizando un medio de contraste.

EIA:

Flebografía

- sistema portal 88.64

9.3. Estudio de malformación vascular

Las Malformaciones Arterio-Venosas cerebrales (MAVs) están consideradas como una anomalía en el desarrollo de las arterias y venas durante el periodo embrionario. Se trata de una red compleja de comunicaciones anormales entre los sectores arterial y venoso. Macroscópicamente aparecen como ovillos vasculares compactos de conductos vasculares y comunicaciones anormales observando una vertiente arterial o arteriolar, un nido angiomatoso y una vertiente venosa de desagüe.

Para el estudio de estas malformaciones se utilizan técnicas de:

- Angiografía cerebral (Arteriografía de arterias cerebrales 88.41)
- Cateterismo arterial 38.91
- Cateterismo venoso 38.93

9.4. Ultrasonidos intravasculares

La imagen intravascular es un catéter con técnica de imagen por ultrasonido que proporciona vistas del interior del vaso. Esta tecnología es usada en el diagnóstico y el seguimiento de la enfermedad coronaria y vascular periférica, así como para visualizar estructuras intracardíacas durante procedimientos electrofisiológicos. El IVUS (Ultrasonido Intravascular) se realiza en tiempo real.

Codificación:

Se utilizan códigos de la categoría **00.2 Imagen intravascular de vasos sanguíneos**, dependiendo de la zona anatómica explorada.

- IVUS vasos cerebrales extracraneales 00.21
- IVUS vasos intratorácicos 00.22
- IVUS vasos periféricos 00.23
- IVUS vasos coronarios 00.24
- IVUS vasos renales 00.25
- IVUS otros vasos 00.28
- IVUS vasos no especificados 00.29

EIA:

Imagen(es), formación o reproducción de (diagnóstica)

- ultrasonido
- - intravascular (USIV) 00.29
- - - arco aórtico 00.22
- - - aorta 00.22
- - - vaso
- - - - carótida 00.21
- - - - etc.

9.5. Linfografía

Es una técnica de imagen que permite visualizar los vasos linfáticos y los ganglios linfáticos. Se realiza mediante la introducción de un contraste radiopaco o radiactivo de forma que se puede observar el árbol linfático y los ganglios.

Codificación:

Si se localiza en miembro superior se asigna el código **88.34 Linfangiografía de miembro superior** y si se explora el miembro inferior se

asigna el código **88.36 Linfangiografía de miembro inferior.**

EIA:

Linfografía

- miembro

- - inferior 88.36

- - superior 88.34

Bibliografía

1. CIE-9-MC 6ª edición en castellano. Ministerio de Sanidad y Consumo, Madrid enero 2008.
2. Codificación Clínica con la CIE-9-MC. Unidad Técnica de la CIE-9-MC para el Sistema Nacional de Salud. Instituto de Información Sanitaria. Ministerio de Sanidad y Consumo.
3. Coding Clinic for ICD-9-CM, A quarterly publication of the Central Office on ICD-9-CM. AHA.
4. Catálogo de exploraciones radiológicas diagnósticas y terapéuticas realizado por la SERAM (Sociedad Española de Radiología Médica).
5. Boletines de codificación diagnóstica de la Comunidad Autónoma de Galicia. Unidad de Referencia de la Codificación Diagnóstica de Galicia. Secretaría General. Subdirección General de Sistemas y Tecnologías de la Información. Consellería de Sanidade. Xunta de Galicia.
6. Manual de aprendizaje. Clasificación Internacional de Enfermedades 9ª revisión Modificación Clínica. Ministerio de Sanidad y Consumo. 1991.
7. Manual del usuario. Normativa de Codificación. Ministerio de Sanidad y Consumo. 4ª edición. 1997.
8. Brown, F. ICD-9-CM Coding Handbook, with answers. American Hospital Publishing, Inc. 2007.
9. Carreira Villamor, J M; Maynar Moliner, M. Diagnóstico y Terapéutica Endoluminal. Radiología Intervencionista. Ed. Masson. Barcelona; 2002.
10. García García, L. Manual práctico de radiología biliar intervencionista. Laboratorios farmacéuticos ROVI, S.A.
11. Francis I. S.; Watkinson A. F. Interventional Radiology explained. ReMEDICA Publishing. London. 2000.
12. Taboas Paz, Fdez. Carrera Soler. Radiología Intervencionista. Guía Práctica. Policlínico de Vigo S. A. 2001.

13. <http://www.medlineplus.gov/>
14. <http://www.radiologyinfo.org/>
15. <http://www.cms.hhs.gov/ICD9ProviderDiagnosticCodes/>
16. <http://www.inforadiología.org>

Información y dudas sobre codificación

Para cualquier información, duda o consulta dirigirse a:

Unidad Técnica de la CIE-9-MC para el S.N.S.
Instituto de Información Sanitaria.
Ministerio de Sanidad y Política Social.
Pº del Prado, 18-20.
28014 MADRID.

Tel.: 91 596 15 65 - 91 596 40 89.

E-Mail: institutoinformacionsanitaria@msps.es