

Cuadernos de Codificación CIE-10-ES

Procedimientos frecuentes
de hemodinámica en
cardiopatía isquémica

Preguntas a la Unidad

NÚMERO 18. 2º SEMESTRE 2024

UNIDAD TÉCNICA DE CODIFICACIÓN CIE-10-ES

MINISTERIO DE SANIDAD

Cuadernos de Codificación CIE-10-ES

Procedimientos frecuentes
de hemodinámica en
cardiopatía isquémica

Preguntas a la Unidad

NÚMERO 18. 2º SEMESTRE 2024

UNIDAD TÉCNICA DE CODIFICACIÓN CIE-10-ES

MINISTERIO DE SANIDAD

EQUIPO EDITORIAL

COORDINACIÓN EDITORIAL

Leire ALCAIDE VELASCO
Subdirección General de Información Sanitaria.
MINISTERIO DE SANIDAD

Susana PATO ALONSO
Colaboradora ISDEFE. Subdirección General de
Información Sanitaria. MINISTERIO DE SANIDAD

Antonio RUIZ POLONIO
Colaborador ISDEFE. Subdirección General de
Información Sanitaria. MINISTERIO DE SANIDAD

AUTORES

A. PROCEDIMIENTOS FRECUENTES DE HE- MODINÁMICA EN CARDIOPATÍA ISQUÉMICA

Rosario MUÑOZ GALLARÍN
Representante de la Comunidad Autónoma de
Cataluña en la UT-CIE-10-ES

Susana PATO ALONSO
Colaboradora ISDEFE. Subdirección General de
Información Sanitaria. MINISTERIO DE SANIDAD

Antonio RUIZ POLONIO
Colaborador ISDEFE. Subdirección General de
Información Sanitaria. MINISTERIO DE SANIDAD

B. PREGUNTAS A LA UNIDAD

UNIDAD TÉCNICA DE CODIFICACIÓN CIE- 10-ES

Jesús TRANCOSO ESTRADA
Representante de la Comunidad Autónoma de
Andalucía en la UT-CIE-10-ES

Sonia SAURA HERNÁNDEZ
Representante de la Comunidad Autónoma de
Aragón en la UT-CIE-10-ES

Aránzazu PISANO BLANCO
Representante del Principado de Asturias en la
UT-CIE-10-ES

Belén SANTACRUZ CANO
Representante de la Comunidad Autónoma de
Baleares en la UT-CIE-10-ES

Balbina SANTANA EXPÓSITO
Representante de la Comunidad Autónoma de
Canarias en la UT-CIE-10-ES

Gemma NARCISO PILA
Representante de la Comunidad Autónoma de
Cantabria en la UT-CIE-10-ES

Carmen VERDE LÓPEZ
Representante de la Comunidad Autónoma de
Castilla-La Mancha en la UT-CIE-10-ES

Paula ASENSIO VILLAHOZ
Representante de la Comunidad Autónoma de
Castilla y León en la UT-CIE-10-ES

Rosario MUÑOZ GALLARÍN
Representante de la Comunidad Autónoma de
Cataluña en la UT-CIE-10-ES

Belén BENÉITEZ MORALEJO
Representante de la Comunidad Autónoma de
Extremadura en la UT-CIE-10-ES

Guillermo RODRÍGUEZ MARTÍNEZ
Representante de la Comunidad Autónoma de
Galicia en la UT-CIE-10-ES

Mª de los Ángeles MORENO JIMÉNEZ
Representante de la Región de Murcia en la
UT-CIE-10-ES

Ana GARIJO LARAÑA
Representante de la Comunidad Foral de Nava-
rra en la UT-CIE-10-ES

Nagore RENTERÍA AGUIRRE
Representante de la Comunidad Autónoma de
País Vasco en la UT-CIE-10-ES

Montserrat SÁNCHEZ FUENTES
Representante de la Comunidad Autónoma de
La Rioja en la UT-CIE-10-ES

Sara HERNÁNDEZ GUTIÉRREZ
Representante de la Comunidad Autónoma de
Madrid en la UT-CIE-10-ES

Juan Miguel LARA RODRÍGUEZ
Representante de la Comunidad Autónoma de
Valencia en la UT-CIE-10-ES

Mª Carmen SALIDO CAMPOS
Colaboradora MINISTERIO DE SANIDAD. UT-
CIE-10-ES

Susana PATO ALONSO
Colaboradora MINISTERIO DE SANIDAD. UT-
CIE-10-ES

Antonio RUIZ POLONIO
Colaborador MINISTERIO DE SANIDAD. UT-
CIE-10-ES

Leire ALCAIDE VELASCO
Coordinadora Unidad Técnica CIE-10-ES.
MINISTERIO DE SANIDAD

Edita y distribuye:

© MINISTERIO DE SANIDAD. CENTRO DE PUBLICACIONES

Paseo del Prado, 18. 28014 Madrid

NIPO en línea: 133-20-057-2

Maquetación: Imprenta MIJÁN, S.L.

El copyright y otros derechos de propiedad intelectual de este documento pertenecen al Ministerio de Sanidad. Se autoriza a las organizaciones de atención sanitaria a reproducir total o parcialmente su contenido para uso no comercial, siempre que se cite el nombre completo del documento, año e institución.

<https://cpage.mpr.gob.es>

Cuadernos de Codificación CIE-10-ES

Procedimientos frecuentes
de hemodinámica en
cardiopatía isquémica

Preguntas a la Unidad



GOBIERNO
DE ESPAÑA MINISTERIO
DE SANIDAD

Las actualizaciones normativas contenidas en este cuaderno tienen vigencia para la codificación de altas con fecha a partir del 01-01-2025

Índice

Presentación	9
A. Procedimientos frecuentes de hemodinámica en cardiopatía isquémica	11
Introducción	11
1. Introducción a la anatomía y fisiología del corazón	13
2. Procedimientos frecuentes de hemodinámica en cardiopatía isquémica	16
2.1. Procedimientos diagnósticos	16
2.1.1. Cateterismo cardiaco y medición de presiones	16
2.1.2. Coronariografía	19
2.1.3. Ventriculografía	21
2.1.4. Técnicas de imagen intracoronaria	23
2.1.4.a. Ecografía intravascular coronaria (IVUS)	23
2.1.4.b. OCT Coronaria (Tomografía de Coherencia Óptica)	24
2.1.5. Evaluación funcional de la circulación coronaria	25
2.1.5.a. Medidas derivadas de la toma de presión coronaria	25
2.1.5.b. Medida del flujo coronario	27
2.1.5.c. Test de acetilcolina intracoronaria	28
2.2. Procedimientos terapéuticos	29
2.2.1. Angioplastia coronaria transluminal percutánea (ACTP)	29
2.2.1.a. ACTP sin utilización de stent coronario	30
2.2.1.b. ACTP con balón farmacoactivo (BFA)	31
2.2.1.c. ACTP con utilización de stent coronario	32
2.2.1.d. Procedimientos de angioplastia realizados sobre bifurcaciones coronarias	36
2.2.1.e. Otras consideraciones relacionadas con los stent coronarios	40

2.2.2. Trombectomía	45
2.2.3. Técnicas de modificación de la placa arteriosclerótica	46
2.2.3.a. Técnicas no dependientes de balón	46
2.2.3.b. Técnicas dependientes de balón	50
2.2.4. Otras técnicas	53
2.2.4.a. Dispositivo reductor del seno coronario	53
2.2.4.b. Oclusión intermitente del seno coronario	54
2.2.4.c. Oxígeno supersaturado	55
2.2.5. Dispositivos de asistencia al intervencionismo coronario percutáneo	56
2.2.5.a. Balón de contrapulsación aórtico	56
2.2.5.b. Dispositivos de asistencia ventricular mecánica de corta duración	57
2.2.5.c. ECMO (oxigenación con membrana extracorpórea)	59
Anexo	61
Bibliografía	66
B. Preguntas a la unidad	73
Neoplasias	73
Enfermedades de la sangre y órganos hematopoyéticos y ciertos trastornos que afectan al mecanismo inmunológico	76
Enfermedades del aparato circulatorio	79
Enfermedades del aparato digestivo	81
Enfermedades del sistema musculoesquelético y del tejido conectivo	85
Enfermedades del aparato genitourinario	87
Embarazo, parto y puerperio	90
Lesiones traumáticas, envenenamientos y otras consecuencias de causas externas	92
Factores que influyen en el estado de salud y contacto con los servicios sanitarios	93
Miscelánea	96
Bibliografía	99

Presentación

Me complace presentar esta nueva publicación del Ministerio de Sanidad, la cual tiene como principal finalidad servir de guía para la codificación clínica en nuestro país proporcionando recomendaciones, criterios, directrices y en su caso normas oficiales para el uso de la CIE-10-ES en la codificación de diagnósticos y procedimientos.

Los cuadernos de codificación son fruto del trabajo de la Unidad Técnica de Codificación CIE-10-ES y de los expertos que con ella colaboran. Incorporan los acuerdos y consensos adoptados por dicha unidad en sus reuniones de trabajo en relación con el uso de la clasificación y en la resolución de preguntas dirigidas a la Unidad.

La Unidad Técnica es el referente en España para la normalización y unificación de criterios en la codificación de diagnósticos y procedimientos para el RAE-CMBD estatal.

Deseo desde estas líneas reconocer y agradecer el trabajo de todos los miembros de la Unidad Técnica que, junto con los expertos que generosamente colaboran con este grupo de trabajo y con el equipo responsable de su coordinación, hacen posible continuar con esta línea editorial. Su implicación, esfuerzo y dedicación a la tarea de mejorar la calidad de la codificación han de servir sin duda para dotarnos de un mejor registro del RAE-CMBD haciendo más útil la información que resulta del mismo.

Mercedes Alfaro Latorre
Subdirectora General de
Información Sanitaria

A. Procedimientos frecuentes de hemodinámica en cardiopatía isquémica

Introducción

La finalidad del presente documento es normalizar la codificación con CIE-10-ES, 5ª edición 2024, de los procedimientos de hemodinámica realizados para el diagnóstico y tratamiento de la cardiopatía isquémica. Para ello se ha recopilado la normativa publicada en los Manuales de Codificación y en los Cuadernos de Codificación, y se han seleccionado las técnicas más frecuentemente llevadas a cabo en la práctica clínica.

El documento pretende ser claro y conciso. Su contenido consta de un breve repaso de la anatomía y fisiología cardiaca y a continuación se describen los procedimientos que, desde un punto de vista didáctico, se han dividido en:

- Procedimientos diagnósticos
- Procedimientos terapéuticos

De cada uno de ellos se describirá el objetivo o finalidad de su realización, cómo se lleva a cabo de forma habitual y su codificación con CIE-10-ES Procedimientos, 5ª edición, 2024. Se han incluido ejemplos explicativos de algunos de los procedimientos descritos. Los ejemplos están centrados en la codificación de las técnicas diagnósticas, en la primera parte del documento, y en la codificación del intervencionismo coronario percutáneo realizado (procedimientos terapéuticos), en la segunda parte del mismo.

Es importante recordar la importancia de disponer de una documentación clínica de calidad para que la codificación de las diferentes técnicas de hemodinámica se ajuste a la realidad del episodio asistencial. También es necesaria la colaboración de los clínicos en aquellos casos en que la documentación genere dudas al codificador.

Queremos expresar nuestro agradecimiento a Imanol Otaegui Irureta, médico adjunto de la Unidad de Hemodinámica del Hospital General Vall d'Hebron, por su valiosa colaboración en la resolución de dudas surgidas durante la elaboración de este cuaderno de codificación.

Esperamos que el contenido de este monográfico sea de utilidad a los codificadores.

1. Introducción a la anatomía y fisiología del corazón

El corazón es un órgano que se encuentra situado entre los pulmones, en el centro del tórax, detrás y levemente a la izquierda del esternón. Una membrana de dos capas, denominada pericardio envuelve el corazón como una bolsa. La capa externa del pericardio rodea el nacimiento de los principales vasos sanguíneos del corazón y está unida a la espina dorsal, al diafragma y a otras partes del cuerpo por medio de ligamentos. La capa interna del pericardio está unida al músculo cardíaco. Una fina lámina de líquido separa las dos capas de la membrana.

El corazón está formado por cuatro cavidades: dos aurículas y dos ventrículos. Las aurículas están separadas entre sí por un tabique o septo interauricular y los ventrículos, por un tabique o septo interventricular.

Entre las aurículas y los ventrículos hay dos válvulas llamadas auriculo-ventriculares (una en el lado izquierdo que separa la aurícula y ventrículo izquierdo, y otra en el lado derecho que separa la aurícula y ventrículo derecho).

A las aurículas llegan las grandes venas (en la aurícula derecha desembocan la vena cava superior y la vena cava inferior; a la aurícula izquierda llegan las cuatro venas pulmonares, superior derecha, superior izquierda, inferior derecha e inferior izquierda). De los ventrículos salen las grandes arterias. Del ventrículo izquierdo sale la arteria aorta y del ventrículo derecho sale la arteria pulmonar o tronco pulmonar que se divide enseguida en arteria pulmonar derecha e izquierda. Entre los ventrículos y su salida arterial existen unas válvulas llamadas semilunares (una entre el ventrículo izquierdo y la aorta, y otra entre el ventrículo derecho y la arteria pulmonar).¹

Las válvulas cardíacas que controlan el flujo de la sangre por el corazón son cuatro:

- La válvula **tricúspide** controla el flujo sanguíneo entre la aurícula derecha y el ventrículo derecho. La sangre de la aurícula derecha proviene de ambas venas cavas (superior e inferior) y es sangre no oxigenada.
- La válvula **pulmonar** controla el flujo sanguíneo que sale del ventrículo derecho a la arteria pulmonar, la cual transporta la sangre a

los pulmones para que se oxigene. Una vez oxigenada es devuelta al corazón, en concreto a la aurícula izquierda a través de las venas pulmonares.

- La válvula **mítral** permite que la sangre rica en oxígeno proveniente de los pulmones pase de la aurícula izquierda al ventrículo izquierdo.
- La válvula **aórtica** permite que la sangre rica en oxígeno pase del ventrículo izquierdo a la aorta, la arteria más grande del cuerpo, la cual transporta la sangre al resto del organismo.²

El corazón está irrigado por las arterias coronarias, derecha e izquierda. Las arterias coronarias se originan en los senos de Valsalva o senos coronarios, que son unas pequeñas dilataciones de la aorta ascendente que se sitúan justo por encima de la válvula aórtica. La coronaria derecha se origina en el seno de Valsalva derecho y la coronaria izquierda en el seno de Valsalva izquierdo. Estas arterias coronarias se van ramificando en arterias más pequeñas para llevar sangre oxigenada a todo el tejido cardiaco.

Las dos arterias coronarias principales son la arteria coronaria izquierda y la arteria coronaria derecha.

- La arteria coronaria izquierda (ACI) o tronco coronario izquierdo (TCI) suministra sangre al lado izquierdo del músculo cardiaco (ventrículo izquierdo y aurícula izquierda). Se divide en dos ramas:
 - La arteria descendente anterior (ADA) (DA) transcurre por el surco interventricular anterior hasta el ápex e irriga la parte anterior del corazón. Las principales ramas que da son las arterias diagonales que suelen existir en número de 1 a 3 (D1, D2, D3) y las arterias septales que irrigan los dos tercios anteriores del septo interventricular.
 - La arteria circunfleja (CX), transcurre por el surco auriculoventricular izquierdo hacia el surco interventricular posterior. Sus ramas principales son las obtusas marginales (OM) o ramas marginales izquierdas que irrigan la pared lateral del ventrículo izquierdo. En un pequeño porcentaje de pacientes la arteria circunfleja alcanza el surco interventricular posterior dando lugar a la arteria descendente posterior (DP) o interventricular posterior (IVP) (IP). Además, la CX da pequeñas ramas auriculares que irrigan la aurícula izquierda.

- En un tercio de los pacientes la arteria coronaria izquierda o tronco coronario izquierdo se trifurca dando lugar a la arteria descendente anterior, la circunfleja y un ramo intermedio entre ambos, llamado rama bisectriz.
- La arteria coronaria derecha (ACD o CD) suministra sangre al ventrículo derecho, aurícula derecha, nodo sinoauricular (nodo SA) y al nodo auriculoventricular (nodo AV), responsables de regular el ritmo cardíaco. La CD transcurre a lo largo del surco auriculoventricular derecho hacia la cara posterior del corazón, hacia la cruz, donde en el 85% de los pacientes da lugar a la arteria descendente posterior o interventricular posterior.

La porción media de la coronaria derecha da origen a una o varias ramas marginales agudas (arterias marginales agudas (MA)) que irrigan la pared anterior del ventrículo derecho.

La continuación de la coronaria derecha, más allá del surco interventricular posterior, da lugar a una o varias ramas posterolaterales que irrigan la cara posterior del ventrículo izquierdo. Estas ramas no siempre nacen de la coronaria derecha (ver más adelante el concepto de dominancia coronaria).³

Es habitual que en los informes de una coronariografía nos hablen de dominancia derecha, dominancia izquierda o codominancia (dominancia balanceada) al describir las arterias coronarias.

En el 85% de los pacientes la arteria coronaria derecha es dominante y transcurre a lo largo del surco interventricular posterior, dando lugar a la arteria descendente posterior (interventricular posterior) y al menos a una rama posterolateral que irriga la cara diafragmática del ventrículo izquierdo (circulación dominante derecha).

En el 15% de los pacientes la coronaria derecha no es dominante. En estos casos, la mitad de los individuos tienen una arteria descendente posterior y ramas posterolaterales que se originan del extremo distal de la arteria circunfleja (circulación dominante izquierda).

Ocasionalmente se puede observar que la arteria coronaria derecha da origen a la arteria descendente posterior, y que la arteria circunfleja da lugar a todas las ramas posterolaterales. Esto se conoce como circulación codominante o balanceada.

También en los informes de hemodinámica suelen describir las lesiones según afecten a la porción proximal, media o distal de la arteria.⁴

2. Procedimientos frecuentes de hemodinámica en cardiopatía isquémica

La hemodinamia (del griego *hemo*: sangre y *dynamos*: movimiento) es el estudio del movimiento de la sangre a través del sistema vascular. La hemodinámica cardiaca es la parte de la cardiología encargada de estudiar el funcionamiento del sistema cardiovascular mediante la introducción de catéteres a través de las arterias y las venas. Es lo que se denomina cateterismo cardiaco y puede realizarse con una finalidad diagnóstica o terapéutica. La descripción del cateterismo cardiaco se ha incluido en el siguiente punto, aunque no debe olvidarse que a través de él también se llevan a cabo muchos procedimientos terapéuticos.

2.1. Procedimientos diagnósticos

2.1.1. Cateterismo cardiaco y medición de presiones

Definición

El cateterismo se define como el acto quirúrgico o exploratorio que consiste en introducir un catéter en un conducto o cavidad. En el contexto de los procedimientos cardiacos, el catéter se introduce a través de una arteria o una vena para alcanzar el corazón y sus estructuras asociadas (cavidades, grandes vasos o arterias coronarias). Lo más frecuente es utilizar el acceso femoral (arteria o vena) o el acceso a través de la arteria radial. El procedimiento se realiza en las salas de hemodinámica, con el paciente sedado y bajo anestesia local en el lugar de la punción.

Objetivo

El cateterismo cardiaco se realiza con objetivos específicos, más allá de la simple inserción del catéter. Proporciona información sobre la anatomía y la función del corazón, los grandes vasos que entran y salen del mismo, las válvulas cardiacas y las arterias coronarias. La finalidad de un cateterismo cardiaco puede ser diagnóstica (realizar una coronariografía o ventriculografía, medir presiones en las cavidades cardiacas o grandes vasos, etc.) o terapéutica como en el caso de la angioplastia coronaria. Una vez finalizado el procedimiento el catéter es retirado.

Es importante recordar que el cateterismo cardiaco en sí, que se realiza para la medición o estudio de una función concreta en un momento determinado, o para llevar a cabo un tratamiento, no es necesario codificarlo (no es necesario codificar la inserción del catéter para acceder al corazón, que se retira al finalizar el procedimiento). Lo que se codifica es el procedimiento puntual que se haya realizado a su través. El abordaje 3 Percutáneo que se utiliza en la codificación de estos procedimientos ya nos indica que se ha hecho a través de un catéter.⁵

- **Cateterismo izquierdo:** se realiza para el estudio diagnóstico del lado izquierdo del corazón (cavidades y válvulas), raíz aórtica, y arterias coronarias. También a través de un cateterismo izquierdo se llevan a cabo distintas técnicas terapéuticas sobre las estructuras mencionadas. Es preciso cateterizar una arteria que suele ser la arteria radial del brazo o la arteria femoral. Las técnicas diagnósticas y terapéuticas que se realizan sobre arterias coronarias recogidas en el presente documento se realizan mediante cateterismo izquierdo.
- **Cateterismo derecho:** se realiza para el estudio diagnóstico del lado derecho del corazón (cavidades y válvulas) y arteria pulmonar. También, a través de un cateterismo derecho se llevan a cabo técnicas terapéuticas sobre las estructuras mencionadas. Para llevarlo a cabo es necesario cateterizar una vena que puede ser del brazo (por ejemplo, la basílica) o la vena yugular o la femoral. El cateterismo derecho y medición de presiones en el lado derecho del corazón no es habitual en los procedimientos hemodinámicos relacionados con la cardiopatía isquémica, pero se ha incluido en el documento como parte de la descripción general del cateterismo cardiaco.
- **Cateterismo combinado (bilateral izquierdo y derecho):** en ocasiones, y en función de la patología del paciente y de lo que se quiere estudiar, se lleva a cabo en el mismo momento un cateterismo izquierdo y derecho. Para ello se canaliza tanto una arteria periférica (por ejemplo, la arteria radial) como una vena periférica (por ejemplo, la vena basílica).

Codificación con CIE-10-ES Procedimientos, 5ª edición

Medición de presiones y gasto cardiaco

- **Cateterismo izquierdo:** además de otras técnicas diagnósticas y terapéuticas el cateterismo izquierdo permite medir presiones. Las más habituales son:
 - En el lado izquierdo del corazón (medición de presiones en aurícula y/o ventrículo izquierdo):
4A023N7 Medición de toma de muestras y presión, corazón izquierdo, cardiaco, abordaje percutáneo
 - En raíz aórtica: dicha medición de presión en la aorta ascendente se codifica:
4A033BF Medición de presión, otro torácico, arterial, abordaje percutáneo
- **Cateterismo derecho:** además de otras técnicas diagnósticas y terapéuticas el cateterismo derecho permite medir presiones y hacer otras mediciones. Las más habituales son:⁶
 - En el lado derecho del corazón (medición de presiones en aurícula y/o ventrículo derecho):
4A023N6 Medición de toma de muestras y presión, corazón derecho, cardiaco, abordaje percutáneo
 - En la arteria pulmonar (presión en arteria pulmonar, presión de enclavamiento pulmonar o presión capilar pulmonar):
4A033B3 Medición de presión, pulmonar, arterial, abordaje percutáneo
 - Gasto cardiaco: existen diferentes técnicas de medición del gasto cardiaco. Algunas de ellas invasivas mediante cateterismo derecho:
4A0239Z Medición de gasto, cardiaco, abordaje percutáneo

Paciente que acude a cateterismo derecho con acceso por vena basilica derecha con introductor de 8F, que se realiza sin incidencias. Se utiliza catéter Swanz-Ganz, sin aporte de O₂. Se realizan las siguientes mediciones: Gasto cardiaco (Fick): 4,77 l/min. Retirada del catéter finalizado el procedimiento.

Codificación de los procedimientos

4A0239Z Medición de gasto, cardiaco, abordaje percutáneo

Tras sedación y anestesia local se realiza punción percutánea de arteria radial izquierda y vena basilica derecha, mediante técnica de Seldinger modificada. Tras heparinización sistémica se canulan las arterias coronarias mediante catéteres JL4 (Judkins Left 4) y JR4(Judkins Right 4). Se realiza también cateterismo derecho con Swan-Ganz 7F. Medicación durante el procedimiento: heparina, verapamilo y mepivacaína. Contraste: lopamiro 370 mg/ml, dosis 45 cc.

Mediciones realizadas:

Aurícula derecha (AD): onda a 10 mm Hg. Onda v 12 mm Hg. Ventrículo derecho (VD) 41 mm Hg (sistólica). 11 mm Hg (diastólica).

Arteria pulmonar 36 mm Hg (sistólica). 16 mm Hg (diastólica). 24 mm Hg (media). Capilar pulmonar: Onda a: 15 mm Hg. Onda v: 23 mm Hg. 16 mm Hg.

Aorta ascendente 171 mm Hg. 58 mm Hg. 98 mm Hg. SAT O2 95%.

Coronariografía: arterias coronarias con leve ateromatosis, sin lesiones significativas.

Informe final cateterismo: presiones de llenado ligeramente elevadas. Hipertensión pulmonar ligera de componente mixto.

Codificación de los procedimientos

4A023N6 Medición de toma de muestras y presión, corazón derecho, cardiaco, abordaje percutáneo (para la medición de presiones en AD y VD)

4A033B3 Medición de presión, pulmonar, arterial, abordaje percutáneo (para la medición de presiones en arteria pulmonar)

4A033BF Medición de presión, otro torácico, arterial, abordaje percutáneo (para la medición de presiones en aorta ascendente)

B2111ZZ Radioscopia de arterias coronarias, múltiples, con contraste, baja osmolaridad (para la coronariografía)

Explicación: en este paciente se ha realizado un cateterismo combinado (bilateral). A través del cateterismo izquierdo (realizado por la arteria radial izquierda) se ha medido la presión en aorta ascendente y se ha realizado la coronariografía. A través del cateterismo derecho (realizado por la vena basilica derecha) se ha realizado la medición de presiones en AD, VD, y arteria pulmonar. En este sentido, la onda "a" auricular se correlaciona con la contracción auricular (sístole auricular); la onda "v" auricular se correlaciona con la diástole auricular (llenado de la aurícula a través de la sangre que le llega por las venas cavas).

Contraste: lopamiro es un contraste de baja osmolaridad.

Medicación empleada durante el procedimiento: heparina, verapamilo, mepivacaína, se consideran parte del procedimiento y no se codifican aparte.

2.1.2. Coronariografía

Objetivo

Visualizar el estado de las arterias coronarias para detectar estenosis o anomalías, evaluando la necesidad de intervenciones terapéuticas. Su realización es muy frecuente en pacientes con cardiopatía isquémica. Ocasionalmente también se utiliza en pacientes con cardiopatía valvular o congénita.

Descripción

La coronariografía es un procedimiento invasivo que implica la inserción de un catéter a través de una arteria (generalmente la radial o la femoral) que se avanza hasta la raíz aórtica y la salida de las arterias coronarias del corazón. Una vez en posición, se inyecta un medio de contraste iodado visible por rayos X (radioscopia) para obtener imágenes detalladas del árbol coronario. Lo más habitual es utilizar un contraste de baja osmolaridad.

Codificación con CIE-10-ES Procedimientos, 5ª edición

La coronariografía se codifica en la tabla **B21** (Sección **B** Imagen, sistema orgánico **2** Corazón y tipo de procedimiento **1** Radioscopia). Se utiliza radioscopia al tratarse de una exploración dinámica.

– Coronariografía de todo el árbol coronario (arterias coronarias nativas)

B2111ZZ Radioscopia de arterias coronarias, múltiples, con contraste, baja osmolaridad

Observaciones

Lo más habitual cuando se realiza una coronariografía es la visualización de todo el árbol coronario nativo, pero se debe tener en cuenta que la tabla **B21** Radioscopia, contiene otras localizaciones anatómicas que pueden utilizarse si así lo indica la documentación clínica. Las diferentes localizaciones anatómicas permiten codificar el estudio de los injertos de derivación arterial coronaria (bypass) que el paciente tenga hechos (pontografía), diferenciando los realizados con arteria mamaria interna (derecha o izquierda) de los demás. Es posible que sea necesario utilizar más de un código para reflejar la totalidad de los vasos estudiados.

Como se ha mencionado previamente, para realizar una coronariografía y otras pruebas por radioscopia es necesario la utilización de un contraste. Lo más habitual es que se trate de contrastes iodados de baja osmolaridad (valor por defecto que se ha utilizado en los ejemplos de este documento), pero el codificador debe conocer qué tipos de contraste se utilizan en su centro de trabajo.⁷

Por otra parte, si la coronariografía completa (de todo el árbol coronario), se realiza en el mismo momento con fines diagnósticos y son sus

hallazgos los que indican la realización de un intervencionismo coronario percutáneo, la coronariografía se debe codificar aparte. En cambio, no es necesario codificar la radioscopia que se lleva a cabo para poder visualizar la arteria coronaria objeto del procedimiento.⁸

Paciente que ingresa para coronariografía. Por vía arterial radial izquierda se avanza catéter hasta raíz aórtica. Se miden presiones en aorta ascendente con los siguientes datos: 161 mm Hg en sístole, 65 mm Hg en diástole y una media de 97 mm Hg.

Coronariografía (contraste baja osmolaridad): TCI sin lesiones. DA con buen desarrollo y calibre, sin lesiones significativas. CX también de buen desarrollo y calibre, lesión en tercio medio con estenosis del 50%. CD dominante sin lesiones.

Codificación de los procedimientos

B2111ZZ Radioscopia de arterias coronarias, múltiples, con contraste, baja osmolaridad

4A033BF Medición de presión, otro torácico, arterial, abordaje percutáneo

Paciente que acude para coronariografía y pontografía (angiografía de bypass coronario), realizada con contraste de baja osmolaridad.

Informe: Coronariografía, TCI sin lesiones. DA con stent en zona proximal permeable. Oclusión crónica de la DA tras salida de la primera diagonal. CX con buen desarrollo y stent permeable en OM2. CD dominante con buen desarrollo y ateromatosis difusa.

Pontografía: Bypass AMI-DA y Bypass safena-DP permeables, con buen flujo y sin reestenosis, rellenando una DA distal sin lesiones. Bypass safena-OM con oclusión crónica.

Codificación de los procedimientos

B2111ZZ Radioscopia de arterias coronarias, múltiples, con contraste, baja osmolaridad

B2131ZZ Radioscopia de injertos de derivación arterial coronaria, múltiples, con contraste, baja osmolaridad

B2181ZZ Radioscopia de injerto de derivación de mamaria interna, izquierda, con contraste, baja osmolaridad

2.1.3. Ventriculografía

Objetivo

Evaluar la función de bombeo del corazón mediante el análisis del ventrículo derecho o izquierdo. Este estudio se puede indicar para calcular la fracción de eyección (FE) y detectar anomalías en la motilidad de la pared ventricular.

Su realización está indicada en pacientes con cardiopatía isquémica para evaluar el impacto de las obstrucciones arteriales coronarias en la función ventricular. También está indicado en las cardiopatías congénitas y en las valvulares.

Descripción

La ventriculografía es un estudio de imagen que utiliza medios de contraste y rayos X para visualizar los ventrículos del corazón. Dependiendo del ventrículo que se evalúe, el acceso puede ser a través de una arteria o una vena.

- **Ventriculografía izquierda:** se introduce un catéter a través de una arteria periférica, generalmente la radial o la femoral, avanzando hasta el ventrículo izquierdo. Esto permite visualizar el volumen del ventrículo izquierdo, la contractilidad de las paredes ventriculares, determinar la fracción de eyección y cuantificar el grado de insuficiencia mitral.
- **Ventriculografía derecha:** se introduce un catéter a través de una vena, como la vena femoral o la yugular, para acceder al ventrículo derecho. Este método estudia la anatomía y motilidad de la cavidad ventricular derecha.⁹

Codificación con CIE-10-ES Procedimientos, 5ª edición

La ventriculografía se codifica en la tabla **B21** (Sección **B** Imagen, sistema orgánico **2** Corazón y tipo de procedimiento **1** Radioscopia)

- **Ventriculografía izquierda**
B2151ZZ Radioscopia de corazón, lado izquierdo, con contraste, baja osmolaridad
- **Ventriculografía derecha**
B2141ZZ Radioscopia de corazón, lado derecho, con contraste, baja osmolaridad
- **Ventriculografía bilateral**
B2161ZZ Radioscopia de corazón, lados derecho e izquierdo, con contraste, baja osmolaridad

Tras sedación y anestesia local, se realiza punción percutánea de la arteria radial derecha mediante técnica de Seldinger modificada. Tras heparinización sistémica, se canulan las arterias coronarias mediante catéteres JL4 (Judkins Left 4) y JR4 (Judkins Right 4). Se realiza ventriculografía izquierda utilizando un catéter Pigtail (catéter con una punta en espiral diseñada para evitar daños en el ventrículo durante la ventriculografía), en proyección OAD 30° (oblicua anterior derecha a 30 grados).

B2151ZZ Radioscopia de corazón, lado izquierdo, con contraste, baja osmolaridad

(Por defecto se ha utilizado en los ejemplos de este documento el valor de contraste 1 Contraste, Baja Osmolaridad, por ser lo más frecuente).

2.1.4. Técnicas de imagen intracoronaria

2.1.4.a. Ecografía intravascular coronaria (IVUS)

Objetivo

El IVUS es una técnica de imagen utilizada para visualizar el interior de las arterias coronarias desde dentro hacia afuera. Su objetivo principal es evaluar el grosor y la composición de la placa aterosclerótica, así como medir el diámetro y el área de la luz arterial para guiar intervenciones como la angioplastia o el implante de stent.

Descripción

El IVUS es un procedimiento que se realiza mediante la introducción de un catéter con un transductor de ultrasonido en su extremo a través de una arteria (radial o femoral) hasta llegar a una arteria coronaria. A medida que el catéter se mueve a través de las arterias coronarias, emite ondas de ultrasonido que rebotan en las paredes arteriales y son captadas nuevamente por el transductor, generando una imagen detallada en tiempo real de la sección transversal de la arteria.¹⁰

Codificación con CIE-10-ES Procedimientos, 5ª edición

El IVUS se codifica en la tabla **B24** (Sección **B** Imagen, sistema orgánico **2** Corazón y tipo de procedimiento **4** Ecografía)

- **IVUS de una arteria coronaria**
 - B240ZZ3** Ecografía de arteria coronaria, única, intravascular
- **IVUS de arterias coronarias múltiples**
 - B241ZZ3** Ecografía de arterias coronarias, múltiples, intravascular

Paciente que ingresa para realizar coronariografía de árbol coronario nativo donde se objetiva lesión ostial en CX. Se realiza estudio IVUS: CX con placa calcificada limitada al ostium, con ALM (Área Luminal Mínima) de 4 mm² y resto CX proximal de buen calibre y sin estenosis significativa.

Codificación de los procedimientos

B2111ZZ Radioscopia de arterias coronarias, múltiples, con contraste, baja osmolaridad

B240ZZ3 Ecografía de arteria coronaria, única, intravascular

Paciente que ingresa para coronariografía de árbol coronario nativo. Se realiza estudio con IVUS en primera diagonal y descendente anterior, apreciándose lesión moderada en diagonal ostial y lesión severa en descendente anterior proximal.

Codificación de los procedimientos

B2111ZZ Radioscopia de arterias coronarias, múltiples, con contraste, baja osmolaridad

B241ZZ3 Ecografía de arterias coronarias, múltiples, intravascular

2.1.4.b. OCT Coronaria (Tomografía de Coherencia Óptica)

Objetivo

La OCT coronaria es una técnica de imagen que utiliza luz infrarroja para obtener imágenes de alta resolución de las arterias coronarias. La peculiaridad de esta técnica es que tiene una resolución unas diez veces superior a otras técnicas diagnósticas que se utilizan en cardiología. Su principal uso es visualizar la microestructura de las paredes arteriales, incluyendo la capa íntima y las placas ateroscleróticas, para ayudar en la evaluación precisa de las lesiones y en la elección del procedimiento terapéutico a seguir.

Descripción

La OCT en el contexto coronario implica la inserción de un catéter delgado equipado con una fuente de luz infrarroja a través de una arteria, generalmente la radial o la femoral. Se avanza hasta la raíz aórtica y arteria coronaria que se quiere estudiar. Este catéter emite pulsos de luz que se reflejan en las estructuras internas de la arteria. La luz reflejada es capturada por el catéter, permitiendo la creación de imágenes detalladas en secciones transversales de la arteria a nivel microscópico. Esto proporciona una visión clara de la morfología de las placas y la condición del stent, si está presente.¹¹

Codificación con CIE-10-ES Procedimientos, 5ª edición

La OCT coronaria se codifica en la tabla **B22** (Sección **B** Imagen, sistema orgánico **2** Corazón y tipo de procedimiento **2** Tomografía Computarizada (Scanner TC))

– **OCT de arterias coronarias**

B221ZZZ Tomografía computarizada (scanner tc) de arterias coronarias, múltiples, coherencia óptica intravascular

– OCT de injertos de derivación arterial coronaria

B223Z2Z Tomografía computarizada (scanner tc) de injertos de derivación arterial coronaria, múltiples, coherencia óptica intravascul

Paciente que acude a coronariografía (coronarias nativas) y OCT. OCT a DA media: se observa ligera infraexpansión de la porción media del stent previamente implantado en DA proximal con ALM (Área Luminal Mínima) de 7 mm², así como algún strut mal puesto en la porción proximal del mismo. CX sin lesiones.

Codificación de los procedimientos:

B2111ZZ Radioscopia de arterias coronarias, múltiples, con contraste, baja osmolaridad

B221Z2Z Tomografía computarizada (scanner tc) de arterias coronarias, múltiples, coherencia óptica intravascul

Explicación: la estructura básica de un stent está formada por struts (puntales), anillos, celdas, coronas y conectores. Un strut es el elemento individual que forma las entidades estructurales mayores (celdas, anillos y coronas).¹²



2.1.5. Evaluación funcional de la circulación coronaria

2.1.5.a. Medidas derivadas de la toma de presión coronaria

Objetivo

A partir de la medida de la presión en las arterias coronarias se calculan diferentes parámetros, como por ejemplo la Reserva Fraccional del Flujo (FFR). La FFR evalúa la importancia fisiológica de las estenosis coronarias durante un cateterismo cardiaco. Su cálculo tiene como objetivo determinar la necesidad de intervención en arterias coronarias estrechadas, basándose en cómo afectan las lesiones al flujo sanguíneo más allá de la estenosis.

Descripción

Para medir la presión coronaria se realiza un cateterismo, con una guía especial (guía de presión) y se mide la presión antes (al inicio del árbol coronario o en raíz aórtica) y después de la lesión coronaria que se está evaluando. La medición puede hacerse de forma basal y tras administrar adenosina intracoronaria (vasodilatador coronario). Se calcula la

reserva fraccional de flujo (FFR) que es el cociente entre la presión distal y la proximal de la lesión. Un valor por debajo de 0,75 se considera patológico, e indica que la lesión que se está estudiando provoca que la presión del flujo se reduzca de forma importante más allá de la misma. Los resultados permiten decidir la revascularización o no de lesiones de significación angiográfica dudosa.

Codificación con CIE-10-ES Procedimientos, 5ª edición

4A033BC Medición de presión, coronario, arterial, abordaje percutáneo

Si la medición de la presión proximal a la lesión se realiza en aorta ascendente o raíz aórtica debe añadirse el código correspondiente a esta medición:

4A033BF Medición de presión, otro torácico, arterial, abordaje percutáneo

La infusión de adenosina intracoronaria se considera parte del procedimiento y no es necesario codificarlo aparte.

Paciente que ingresa para coronariografía. Se realiza sin complicaciones con estudio del árbol coronario nativo y con toma de presión en raíz aórtica. Se objetiva una lesión en DA media a la que se realiza estudio funcional. A través de catéter guía EBU4 6F, se progresa guía de presión COMET™ hacia DA medio-distal, y se toman las siguientes medidas: Pd/Pa basal 0,90. FFR tras 420 mcg de adenosina: 0,67. Se considera por tanto la lesión significativa y se procede a su tratamiento.

B2111ZZ Radioscopia de arterias coronarias, múltiples, con contraste, baja osmolaridad

4A033BF Medición de presión, otro torácico, arterial, abordaje percutáneo

4A033BC Medición de presión, coronario, arterial, abordaje percutáneo

(Pd: presión distal a la lesión; Pa basal: presión aórtica basal).

Otro índice fisiológico intracoronario utilizado es el iFR o índice diastólico instantáneo sin ondas (instantaneous wave-free ratio, por sus siglas en inglés). Se define como la relación entre la presión intracoronaria media distal a la lesión y la presión aórtica media durante el periodo diastólico que se inicia después del 25% de la diástole y que termina 5 milisegundos antes de finalizar esta (periodo libre de ondas). En ese periodo, al final de la diástole, la presión y la velocidad de flujo tienen una relación lineal entre ellas, lo cual permite utilizar el índice basado solo en la presión para evaluar la gravedad de la lesión coronaria.¹³

Se determina sin necesidad de administrar adenosina y se codifica de la misma manera que se ha descrito para la FFR.

2.1.5.b. Medida del flujo coronario

Objetivo

Medir el flujo coronario y las resistencias vasculares de la microcirculación.

Descripción

Existen otros catéteres que permiten la medición directa del flujo coronario. Algunos lo hacen mediante termodilución, mezclando de forma homogénea y continua suero salino a temperatura ambiente con la sangre intracoronaria. Con la ayuda de una guía intracoronaria con sensor térmico y un software específico permiten determinar cuantitativamente el volumen de sangre intracoronario máximo por unidad de tiempo y las resistencias de la microcirculación. Por otro lado, las guías doppler proporcionan una información fiable de la velocidad media del flujo coronario.

Codificación con CIE-10-ES Procedimientos, 5ª edición

Medición del flujo coronario mediante cateterismo

4A0335C Medición de flujo, coronario, arterial, abordaje percutáneo

Más novedosas son otras técnicas relacionadas con la medición de flujo coronario. Algunas de ellas proporcionan una evaluación no invasiva de los vasos coronarios, utilizando un modelado matemático tridimensional avanzado de las imágenes angiográficas. Su codificación se recoge en la sección de Nueva Tecnología en la tabla XXE Medición.

El cociente de flujo cuantitativo (QFR) es un método novedoso y no invasivo para evaluar la fisiología coronaria. Se puede calcular con un software basado en la imagen en 3D de la anatomía coronaria, para facilitar el cateterismo e intervencionismo coronario percutáneo.

XXE3X58 Medición de flujo de la arteria coronaria, análisis cuantitativo de relación de flujo, arterial, abordaje externo, nueva tecnología grupo 8

2.1.5.c. Test de acetilcolina intracoronaria

Objetivo

Identificar a los pacientes que presentan espasmo coronario o disfunción endotelial. La acetilcolina es un neurotransmisor que produce dos efectos antagónicos: vasoconstricción porque actúa sobre los receptores muscarínicos de la musculatura lisa arterial, y vasodilatación por liberación de óxido nítrico del endotelio de la pared arterial. En pacientes con arterias coronarias normales la vasodilatación que produce la acetilcolina supera a la vasoconstricción. Sin embargo, en la arteria enferma en la que existe disfunción endotelial la vasodilatación no se produce o lo hace escasamente y por tanto predomina la vasoconstricción. Esta prueba es útil en el diagnóstico de la angina de Prinzmetal y de la disfunción endotelial o espasmo de la microcirculación (arteriolas de menos de 400 μm).

Descripción

Se realiza a partir de un acceso arterial (femoral o radial). Se introduce un catéter y se canula generalmente la arteria coronaria izquierda. Se realiza una infusión intracoronaria de dosis crecientes de acetilcolina y se registran los síntomas del paciente, el electrocardiograma y la respuesta arterial en la angiografía coronaria (coronariografía).^{14, 15, 16}

Codificación con CIE-10-ES Procedimientos, 5ª edición

De momento, no existe en la sección **4** Medición y Monitorización, bajo el tipo de procedimiento **0** Medición, posibilidad de codificar esta técnica. Codificaremos la infusión intracoronaria de acetilcolina y la coronariografía que se realiza para visualizar el árbol coronario o el posible vasoespasmo.

3E073KZ Introducción en arteria coronaria de otra sustancia diagnóstica, abordaje percutáneo + el **código de la coronariografía** que corresponda.

Paciente que ingresa para coronariografía y prueba de acetilcolina. Se realiza la coronariografía de todo el árbol coronario y a continuación, a través del catéter izquierdo JL3.5, se administra en 3 tiempos lo siguiente:

- 2 µgr de ACh (acetilcolina): ausencia de cambios angiográficos y en ECG.
- 20 µgr de ACh: ausencia de cambios angiográficos y ondas T aplanada en precordiales.
- 100 µgr de ACh: vasoespasmó en toda la DA >90%, dolor torácico opresivo típico y ondas T aplanadas en precordiales.

Resolución de síntomas, cambios angiográficos y eléctricos con administración de 2mg de NTG intracoronaria.

3E073KZ Introducción en arteria coronaria de otra sustancia diagnóstica, abordaje percutáneo

B2111ZZ Radioscopia de arterias coronarias, múltiples, con contraste, baja osmolaridad

(No es necesario codificar la administración de la NTG que se considera incluida dentro del procedimiento).

2.2. Procedimientos terapéuticos

2.2.1. Angioplastia coronaria transluminal percutánea (ACTP)

La angioplastia coronaria transluminal percutánea (ACTP) es un procedimiento terapéutico dirigido a pacientes con diferentes formas de enfermedad coronaria. Su objetivo es la dilatación mecánica de las arterias coronarias estenosadas para restaurar el flujo sanguíneo adecuado.

A través de una arteria periférica (radial o femoral) se introduce un catéter con un balón en su extremo distal que progresa hasta alcanzar la arteria coronaria afectada. Una vez en posición, el balón se infla para dilatar la arteria estenosada, comprimiendo la placa aterosclerótica contra las paredes arteriales. En muchas ocasiones se implanta un stent tras la dilatación. Este dispositivo, un cilindro metálico fenestrado, se expande junto con el balón para mantener el vaso sanguíneo abierto y permanece en el lugar del procedimiento para actuar como andamiaje, manteniendo el vaso abierto y reduciendo la probabilidad de reestenosis.

Para elegir el valor adecuado de localización anatómica en la codificación de una ACTP debe tenerse en cuenta la norma B4.4 del Manual de Codificación de Procedimientos, 5ª edición, que indica lo siguiente:

“Las arterias coronarias se consideran como una estructura anatómica, siendo posible especificar el número de arterias tratadas. Se utiliza un código de procedimiento en múltiples arterias cuando dicho procedimiento se ha realizado en todas ellas con el mismo valor de dispositivo y de calificador.”

Ejemplos: Una angioplastia de dos arterias coronarias distintas con colocación de dos stents, se codifica como Dilatación de dos arterias coronarias con dos dispositivos intraluminales.

Una angioplastia de dos arterias coronarias distintas, una con colocación de stent y otra sin stent, se codifica con dos códigos diferentes, uno de Dilatación de una arteria coronaria con colocación de dispositivo intraluminal y otro de Dilatación de una arteria coronaria sin dispositivo”.

A continuación, se describirán distintos escenarios de la práctica clínica respecto a la ACTP y el uso de stent coronario.

2.2.1.a. ACTP sin utilización de stent coronario

Objetivo

Realizar la dilatación de las arterias coronarias estenosadas sin implantar stent. Es cada vez menos frecuente no utilizar stent en la ACTP, pero puede ser necesario, generalmente en situaciones donde el riesgo de reestenosis es bajo o el uso de stent no es recomendable.

Descripción

La ACTP sin stent implica la inserción de un catéter con un balón al final, que se infla en el punto de estenosis para expandir la arteria. Una vez lograda la dilatación deseada, el balón se desinfla y retira.

Codificación con CIE-10-ES Procedimientos, 5ª edición

Se codifica en la tabla **027** Dilatación, en Corazón y Grandes Vasos

027(0,1,2,3)3Z(6,Z) Dilatación de arteria coronaria (una, dos, tres, cuatro o más arterias), (bifurcación si procede) abordaje percutáneo

Intervencionismo coronario percutáneo: Se visualiza de forma selectiva el árbol coronario izquierdo, para llevar a cabo ICP sobre DA. La DA muestra una estenosis del 95% en tercio medio-bajo, inmediatamente proximal a la anastomosis de la derivación de arteria mamaria izquierda que tiene hecha el paciente. Esta estenosis compromete el llenado retrógrado de la DA y ramas diagonales y septales. Proximalmente el TC y la DA presentan una afectación severamente calcificada.

ICP: se atraviesa la lesión en la DA media-baja con guía Sion® Blue y a continuación se avanza un balón Euphora™ NC de 2,0 por 12 mm con el que se dilata la lesión a 12 atmósferas. A continuación, se dilata con otro balón de 2,5 x 12 mm. Se objetiva mejoría hemodinámica y buen flujo. Se da por finalizado el procedimiento.

Codificación del ICP:

02703ZZ Dilatación de arteria coronaria, una arteria, abordaje percutáneo

2.2.1.b. ACTP con balón farmacoactivo (BFA)

Objetivo

El balón farmacoactivo (BFA) se utiliza para el tratamiento de las lesiones estenóticas coronarias, aportando, como principal ventaja, no dejar una prótesis intracoronaria (stent) de forma permanente, obviando por tanto las posibles complicaciones de la misma.

Está indicado en el tratamiento de la reestenosis intrastent y en el tratamiento de lesiones *de novo* en vasos pequeños. Se están investigando nuevas indicaciones como su uso en el tratamiento de lesiones en bifurcación.¹⁷

Descripción

Se trata de un balón de angioplastia de reducido tamaño que está recubierto de un fármaco inmunosupresor. Primero se predilata la lesión con un balón convencional y a continuación se introduce el BFA impregnado con la medicación. El fármaco antiproliferativo se transfiere de forma rápida y uniforme a la pared vascular a través de una matriz lipofílica.

Codificación con CIE-10-ES Procedimientos, 5ª edición

En la 5ª edición de CIE-10-ES Procedimientos, el valor de calificador **1** Balón Recubierto de Fármaco, solo está disponible en las tablas **037** (Dilatación en Arterias Superiores), **047** (Dilatación en Arterias Inferiores), y **057** (Dilatación en Venas Superiores). No existe en la tabla **027** (Dilatación en Corazón y Grandes Vasos). Por tanto, y de momento, no puede codificarse específicamente el uso de este tipo de balón en arterias coronarias.

Lo codificaremos como una angioplastia sin stent, ya que no queda ningún dispositivo colocado una vez finalizado el procedimiento, añadiendo el código de la tabla **3E0** Introducción, que refleja la administración en arteria coronaria de otra sustancia terapéutica.

027(0,1,2,3)3Z(6,Z) Dilatación de arteria coronaria (una, dos, tres, cuatro o más arterias), (bifurcación si procede) abordaje percutáneo
3E073GC Introducción en arteria coronaria de otra sustancia terapéutica, otra sustancia, abordaje percutáneo

Observaciones

En la próxima edición de CIE-10-ES Procedimientos, 6ª edición, 2026, dispondremos de la posibilidad de codificar el balón farmacoactivo recubierto de Paclitaxel para su uso en arterias coronarias. Los nuevos códigos aparecerán en la sección X Nueva Tecnología, tabla **XW0 Introducción**, en Regiones Anatómicas, quedando reflejado en el código el número de balones recubiertos de Paclitaxel utilizados y el número de arterias coronarias tratadas con ellos.

Se realiza coronariografía completa diagnóstica para valorar ICP si procede: TCI sin lesiones. DA: lesión de 90-95% en primera diagonal en zona proximal con flujo TIMI 3. Lesión del 40% en DA media. CX; lesión intermedia de 50-60% en OM. CD: sin lesiones significativas.

Se decide realizar ICP sobre diagonal: se avanza guía a DA distal y otra guía a diagonal. Se realiza angioplastia con balón sobre diagonal con mejoría de la lesión. Después angioplastia con balón liberador de Paclitaxel de 2,5 x 20 mm con buen resultado angiográfico y con flujo TIMI 3 por lo que se opta por no implantar stent y finalizar el procedimiento sin complicaciones.

Codificación del ICP:

02703ZZ Dilatación de arteria coronaria, una arteria, abordaje percutáneo

3E073GC Introducción en arteria coronaria de otra sustancia terapéutica, otra sustancia, abordaje percutáneo

Coronariografía: B2111ZZ Radioscopia de arterias coronarias, múltiples, con contraste, baja osmolaridad

2.2.1.c. ACTP con utilización de stent coronario

Objetivo

Restaurar el flujo sanguíneo en arterias coronarias estenosadas mediante la dilatación y la colocación de uno o varios stent para mantener el vaso abierto a largo plazo y prevenir su reestenosis.

Descripción

La ACTP con stent implica la realización de una angioplastia con balón y la colocación de un stent dentro de la arteria coronaria afectada. El stent se expande junto con el balón para mantener la arteria abierta después de la dilatación, prevenir el colapso del vaso y reducir la probabilidad de reestenosis.

Stent coronario

Un stent es un dispositivo metálico (cromo-cobalto, platino) que tiene forma de malla y va montado sobre un balón que, al hincharlo, desplie-

ga el dispositivo en la luz de una arteria estenosada u obstruida para conseguir que recupere su diámetro normal, optimizando el paso de sangre.

CIE-10-ES Procedimientos, 5ª edición, dispone de distintos valores en la sexta posición de la tabla **027 Dilatación**, en Corazón y Grandes Vasos, que permiten la clasificación de diferentes tipos de stent aplicados a las localizaciones anatómicas de arterias coronarias. Existen muchos nombres comerciales de stents coronarios. Puede ser de utilidad conocer los que se utilizan con mayor frecuencia en el centro hospitalario de trabajo, y el tipo de stent de que se trata.

Los stent se pueden clasificar en tres grandes familias: stents metálicos (SM), stents farmacoactivos (SFA) y armazones vasculares bioabsorbibles (AB).

Stent Metálico SM o BMS por sus siglas en inglés (*Bare-metal stent*)

Son de metal desnudo (normalmente de acero o cromo-cobalto) y no liberan medicamentos. Se utilizan muy poco, principalmente cuando hay un menor riesgo de reestenosis o cuando los pacientes no pueden cumplir con una terapia antiagregante prolongada.

Codificación con CIE-10-ES Procedimientos, 5ª edición

Se codifica en la tabla **027 Dilatación**, en Corazón y Grandes Vasos.

027(0,1,2,3)3(D,E,F,G)(6,Z) Dilatación de arteria coronaria, (una, dos, tres, cuatro o más arterias coronarias), (bifurcación si procede), con dispositivo intraluminal (uno, dos, tres, cuatro o más), abordaje percutáneo

Se realiza coronariografía completa diagnóstica para valorar ICP si procede: CD dominante con estenosis del 60% en su segmento medio. TCI de gran calibre y desarrollo sin estenosis angiográficas significativas. DA con estenosis severa del 80% en su segmento proximal. CX de gran calibre con obstrucción en su segmento proximal, flujo epicárdico TIMI 1. Se decide realizar ICP sobre CX: Se avanza guía hasta el segmento distal de CX y se implanta stent no medicado 3,0 x 23 mm a 12 atmósferas.

Codificación del ICP:

02703DZ Dilatación de arteria coronaria, una arteria, con dispositivo intraluminal, abordaje percutáneo

Coronariografía: B2111ZZ Radioscopia de arterias coronarias, múltiples, con contraste, baja osmolaridad

Stent Liberador de Fármaco (DES) o stent farmacoactivo (SFA)

Estos stent están recubiertos con medicamentos que inhiben el crecimiento celular excesivo, reduciendo significativamente la tasa de reestenosis comparada con los stents metálicos. La primera generación de SFA liberaban sirolimus y paclitaxel. La segunda generación comprende los fármacos de la familia “limus”: everolimus, zotarolimus y novolimus, y son dispositivos más flexibles y con una liberación del fármaco más rápida favoreciendo la cobertura endotelial más temprana.

Codificación con CIE-10-ES Procedimientos, 5ª edición

Se codifica en la tabla **027** Dilatación, en Corazón y Grandes Vasos.

027(0,1,2,3)3(4,5,6,7)(6,Z) Dilatación de arteria coronaria, (una, dos, tres, cuatro o más arterias coronarias), (bifurcación si procede), con dispositivo intraluminal, liberador de fármaco (uno, dos, tres, cuatro o más), abordaje percutáneo

Se realiza coronariografía completa de árbol coronario nativo: dominancia derecha. Enfermedad coronaria de tres vasos. Lesión severa de DA media con buen lecho distal. Lesiones severas en CX proximal, CX media, D1 (primera diagonal) y ramo posterolateral, todas ellas con lechos distales regulares.

Se decide ICP sobre DA: En DA media presenta obstrucción del 90%. Se dilata con balón de angioplastia a 18 atm. Se implanta stent farmacoactivo (liberador de everolimus) de 2 x 28 mm de longitud a 18 atm. Buen resultado angiográfico.

Codificación del ICP:

027034Z Dilatación de arteria coronaria, una arteria, con dispositivo intraluminal, liberador de fármaco, abordaje percutáneo

Coronariografía: B2111ZZ Radioscopia de arterias coronarias, múltiples, con contraste, baja osmolaridad

Se realiza coronariografía completa de árbol coronario nativo: TCI con estenosis leve. DA con lesión larga en tercio medio y lesión severa en primera diagonal. CD con estenosis moderada proximal. DP con lesión subtotal proximal. También existe una estenosis de escasa entidad en un ramo posterolateral. CX sin lesiones significativas.

Se decide ICP sobre DA, D1 y DP: la lesión en DA media presenta una obstrucción del 70%. Se dilata con balón ACTP a 15 atm. Se implanta stent XIENCE SKYPOINT™, farmacoactivo (2,5 x 38mm a 14 atm). Buen resultado angiográfico. La lesión de la primera diagonal (D1) presenta obstrucción del 90%. Se implanta otro stent XIENCE SKYPOINT™, farmacoactivo, directo (2,5 x 12 a 15 atm). En DP se objetiva obstrucción del 99%. Se dilata con balón de ACTP a 20 atm. Y se implanta un tercer stent XIENCE SKYPOINT™, farmacoactivo (2,5 x 18mm a 15 atm).

Codificación del ICP:

027236Z Dilatación de arteria coronaria, tres arterias, con dispositivo intraluminal, liberador de fármaco, tres, abordaje percutáneo

Coronariografía: B2111ZZ Radioscopia de arterias coronarias, múltiples, con contraste, baja osmolaridad

Se realiza coronariografía completa de árbol coronario nativo: acceso por vía radial derecha. TCI de buen calibre y desarrollo, sin estenosis. DA de buen calibre con oclusión completa de aspecto agudo a nivel medio. CX de gran calibre con estenosis leve-moderada proximal y estenosis severa y larga del 70% en el primer ramo marginal (OM1). CD con oclusión crónica proximal y buenas colaterales.

Se decide realizar ICP sobre DA: se predilata con balón de 2 x 12 mm a 16 atm. Posteriormente se implanta stent farmacológico de 2,5 x 22 mm a 16 atm. Se confirma buen resultado angiográfico final. Se considera que la estenosis severa de OM1 es subsidiaria de ACTP en un segundo tiempo.

ICP diferido durante la hospitalización: acceso radial derecho. Se avanza guía de angioplastia hasta la porción distal de la OM1. Se implantan dos stent farmacológicos solapados y se postdilata con balón NC de 3 x 8 mm a 20 atm. Buen resultado angiográfico.

Codificación del ICP:

ICP sobre DA:

027034Z Dilatación de arteria coronaria, una arteria, con dispositivo intraluminal, liberador de fármaco, abordaje percutáneo

ICP diferido sobre OM1:

027035Z Dilatación de arteria coronaria, una arteria, con dispositivo intraluminal, liberador de fármaco, dos, abordaje percutáneo

Coronariografía: B2111ZZ Radioscopia de arterias coronarias, múltiples, con contraste, baja osmolaridad

Stent reabsorbible o armazones vasculares bioabsorbibles (AB)

Son stents con plataformas temporales biorreabsorbibles para intentar reducir los inconvenientes y complicaciones que se derivan de la presencia permanente de un dispositivo en la arteria coronaria. Dentro de estos nuevos stents están los de plataforma polimérica y los de plataforma metálica que emplean una aleación de magnesio. Aportan liberación local del fármaco y un soporte mecánico como los SFA durante los primeros 12 meses. Luego se reabsorben por completo al cabo de 24-36 meses, lo cual permite el restablecimiento de un diámetro luminal y una función vasomotora normales a lo largo de los años.

Codificación con CIE 10 ES Procedimientos, 5ª edición

La clasificación carece en la actualidad de un valor específico para este tipo de stent biorreabsorbible. Para su codificación debemos considerarlo como un dispositivo intraluminal liberador de fármaco, ya que queda colocado en la arteria coronaria una vez terminado el procedimiento, y elegir el valor adecuado en la tabla.¹⁸

Intervencionismo coronario percutáneo sobre CD: se detectó una lesión angiográficamente grave en el segmento medio de la coronaria derecha. Dadas sus características (lesión corta y de novo no ostial, en una arteria coronaria nativa de buen calibre y sin calcificación significativa) y la adecuada dilatación lograda mediante la angioplastia con balón, le fue implantado un stent bioabsorbible liberador de everolimus.¹⁹

Codificación del ICP:

027034Z Dilatación de arteria coronaria, una arteria, con dispositivo intraluminal, liberador de fármaco, abordaje percutáneo

2.2.1.d. Procedimientos de angioplastia realizados sobre bifurcaciones coronarias

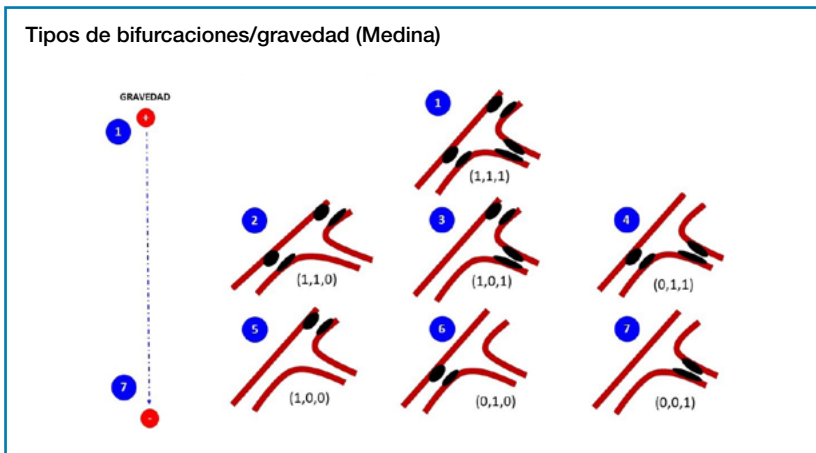
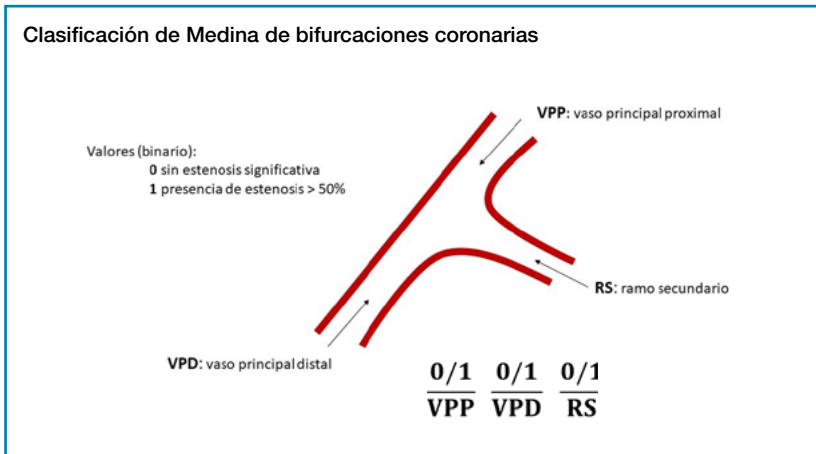
El calificador Bifurcación aparece en la tabla **027 Dilatación**, en Corazón y Grandes Vasos, para los valores de localización anatómica que hacen referencia a arterias coronarias.

Para codificar un procedimiento que se lleva a cabo en una bifurcación debemos entender “bifurcación” como la zona donde una estructura se divide en dos o más ramas, donde existirá el ramo o rama principal, o vaso principal (que es el que se divide) y el ramo secundario, o rama secundaria o lateral. Entendemos por tanto la bifurcación como un cruce, de forma que todos los procedimientos que se realicen en los segmentos arteriales que forman parte de la bifurcación, deben llevar dicho calificador. Existen diferentes estrategias de tratamiento de estas lesiones, que de una forma sencilla se clasifican en técnicas simples y complejas. Es necesario leer detenidamente el informe de hemodinámica para poder entender y codificar de forma adecuada la técnica realizada, y en caso de duda preguntar al clínico responsable. En el glosario situado al final de este documento se pueden consultar las definiciones de técnicas habitualmente utilizadas en el tratamiento de las bifurcaciones como el stent o stenting provisional, o el kissing balloon, entre otras.

La codificación de los procedimientos de angioplastia realizados en las bifurcaciones coronarias está recogida en el Cuaderno de Codificación nº 5 del primer semestre de 2018. Antes de pasar a describir algunos ejemplos de tratamiento de bifurcaciones vamos a repasar cómo se clasifican habitualmente las lesiones situadas en una bifurcación.

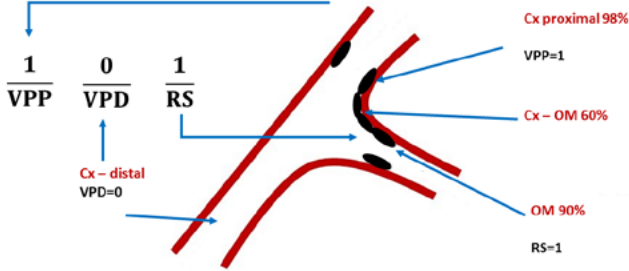
Se han propuesto varias clasificaciones para definir las características basales de las lesiones en bifurcación, aunque la más ampliamente aceptada es la clasificación de Medina. Descrita en 2005 es un sistema

sencillo e intuitivo para clasificar las lesiones en bifurcaciones coronarias, y de amplia aceptación. Se basa en dividir una bifurcación coronaria en tres segmentos, proximal de la rama principal (VPP), distal de la rama principal (VPD) y rama secundaria (RS). A cada uno de ellos se le asigna un valor, 0 (sin estenosis significativa) o 1 (presencia de estenosis mayor del 50%). Así existen siete tipos de estenosis que tienen significado pronóstico, clasificándose de mayor a menor gravedad según el consenso Bif-Arc/CEB (Bifurcation Academic Research Consortium and European Bifurcation Club).^{20, 21, 22, 23, 24, 25, 26}



Clasificación de Medina. Ejemplo

Hallazgos angiográficos: Lesión en bifurcación CX-OM1 (CX proximal 98%, tortuosa + calcio, CX-OM 60% y OM 90%) (1, 0, 1) Medina



Tal como está recogido en el Cuaderno de Codificación nº 5 podemos encontrarnos diferentes situaciones en relación con la angioplastia coronaria e inserción de stents que se realizan en una bifurcación.²⁷

Algunos ejemplos de tratamiento de bifurcaciones son los siguientes, teniendo en cuenta que en ocasiones se combinan varias técnicas:

1. Lesión en bifurcación. Se coloca stent en rama principal y se dilata el ramo secundario a nivel de la bifurcación. Harían falta dos códigos:
 - Uno para la rama principal: Dilatación de arteria coronaria, una arteria, con stent y calificador “Bifurcación”.
 - Y otro para el ramo secundario: Dilatación de arteria coronaria, una arteria (sin dispositivo) y calificador “Bifurcación”.
 - Con esta opción recogeremos lo que se hace en cada una de las arterias que forman parte de la bifurcación o cruce. Y todos los procedimientos llevarán el calificador “Bifurcación”. Es decir, todo procedimiento que se realice en una bifurcación quedará reflejado como tal.
2. Lesión en bifurcación. Stent en rama principal que se extiende hasta el ramo secundario. Por ejemplo, stent DA-D1 (Descendente anterior-primera diagonal). Solo haría falta un código:
 - Dilatación de arteria coronaria, dos arterias, con un stent, calificador Bifurcación. Se pondrá en Localización Anatómica el número de arterias implicadas y tratadas en la bifurcación (en este caso dos, que son las arterias sobre las que se actúa). Y el calificador Bifurcación.

3. Lesión en bifurcación. Stent en rama principal y stent en “T” en ramo secundario. Solo haría falta un código:
 - Dilatación de dos arterias coronarias, con dos stent y calificador Bifurcación.
4. Lesión en bifurcación. Hay tres arterias implicadas. Por ejemplo, una lesión en TCI que afecta a la DA y a la CX con colocación de dos stent TCI-DA y TCI-CX (Tronco Coronario Izquierdo-Descendente Anterior y Tronco Coronario Izquierdo-Circunfleja). Solo haría falta un código:
 - Dilatación de tres arterias con dos stent y calificador Bifurcación.

Se realiza coronariografía completa de árbol coronario nativo: TCI sin lesiones. DA de buen desarrollo con ateromatosis difusa. Ramo diagonal con ateromatosis difusa y estenosis severa en segmento medio. CX de buen desarrollo que presenta a nivel de la salida de OM1 estenosis ostial severa. CD con oclusión crónica total en su segmento medio que recibe circulación colateral hasta CD distal.

Se realiza ICP sobre CX-OM1, que se describe a continuación y se decide manejo conservador inicial de oclusión crónica de CD y de lesión en diagonal (vaso de escaso calibre).

(OM1: primera obtusa marginal, que es rama de la CX).

ICP: Se sonda TCI y se avanzan guías a CX distal y a OM1. Se avanza balón 2,5 x 12 mm en CX para dilatar estenosis de ostium. A continuación, se avanza stent farmacoactivo de 3 x 16 mm en CX en zona de salida de OM1. Se posdilata el segmento proximal y medio del stent con balón obteniendo buen resultado final, dando el procedimiento por finalizado y sin necesidad de actuar sobre ramo secundario.

Codificación del ICP:

0270346 Dilatación de arteria coronaria, una arteria, bifurcación, con dispositivo intraluminal, liberador de fármaco, abordaje percutáneo

Coronariografía: B2111ZZ Radioscopia de arterias coronarias, múltiples, con contraste, baja osmolaridad

Se realiza coronariografía completa de árbol coronario nativo: TCI sin lesiones. DA con buen desarrollo y calibre que presenta en DA distal lesión larga con estenosis crítica. CX con enfermedad severa en porción proximal que se extiende a la porción proximal de OM1. CD con ateromatosis difusa y enfermedad severa en porción media (estenosis del 80%).

Se decide ICP sobre DA distal y sobre CX-OM1: Sobre la DA distal se implantan dos stent farmacoactivos solapados. Sobre CX-OM1 se implantan dos stent farmacoactivos en T, uno en CX y otro en OM1 proximal.

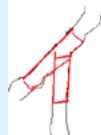Se difiere el ICP sobre CD para un segundo tiempo.

(OM1: primera Obtusa Marginal, que es rama de la CX).

Codificación del ICP:

027035Z Dilatación de arteria coronaria, una arteria, con dispositivo intraluminal liberador de fármaco, dos, abordaje percutáneo (para el ICP sobre DA)

0271356 Dilatación de arteria coronaria, dos, bifurcación, con dispositivo intraluminal, liberador de fármaco, dos, abordaje percutáneo (para los dos stent en T colocados en CX y OM1)



Coronariografía: B2111ZZ Radioscopia de arterias coronarias, múltiples, con contraste, baja osmolaridad

Intervencionismo coronario percutáneo: El paciente presenta una lesión en el Tronco Coronario Izquierdo (TCI) que afecta tanto a la salida de la Descendente Anterior (DA) como de la Circunfleja (CX).

1. Predilatación:

Se realiza predilatación en el TCI-DA con un balón NC de 4,5x12 mm a 16 atm y en el TCI-CX con un balón NC de 3x12 mm a 18 atm.

2. Implantación de Stents:

Con el apoyo de un extensor de catéter Telescope™, se coloca un stent farmacactivo ONYX FRONTIER™ de 3,5x30 mm a 12 atm en la CX-TCI, seguido de una posdilatación de la porción proximal del stent con el mismo balón a 20 atm.

Posteriormente, se implanta un stent farmacactivo XIENCE SKYPOINT™ de 4,5x23 mm desde el TCI hasta la DA proximal a 14 atm, seguido de una posdilatación de la porción proximal del stent a 20 atm.

3. Finalización:

Se cruzan las guías y se realiza un "kissing balloon" con balón NC de 3,5x8 mm en TCI-CX y 4,5x12 mm en TCI-DA.

El resultado angiográfico es satisfactorio, confirmado mediante IVUS final.

Conclusión: Se realizó una ICP compleja con implantación de stents farmacactivos en **TCI-DA** y **TCI-CX** utilizando la **técnica Culotte**.²⁸

Codificación del ICP:

0272356 Dilatación de arteria coronaria, tres arterias, bifurcación, con dispositivo intraluminal, liberador de fármaco, dos, abordaje percutáneo

B241ZZ3 Ecografía de arterias coronarias, múltiples, intravascular

2.2.1.e. Otras consideraciones relacionadas con los stent coronarios

Stent intra stent (stent dentro de stent) en el tratamiento de la reestenosis intrastent (RIS)

El daño estructural y funcional endotelial causado por los stents puede dar lugar a una reacción inflamatoria exacerbada que conduzca a la formación excesiva de tejido que obstruye el vaso. Esta situación es lo que se denomina como reestenosis intrastent (RIS).

Esta reacción inflamatoria se produce en un periodo de tiempo relativamente corto (semanas o meses) y desencadena un crecimiento de fibroblastos e hiperplasia de células musculares lisas, junto con infiltración de macrófagos y neovascularización (hiperplasia neointimal). La consecuencia es una disminución de la luz del vaso que puede ser solo visible en la angiografía o que puede dar lugar a manifestaciones clínicas.

Con el uso de los stent farmacactivos (sobre todo con el uso de los de segunda generación) el porcentaje de RIS ha disminuido, ya que el fármaco que libera el stent pretende inhibir o disminuir este fenómeno

inflamatorio. Aun así, hay otros factores que favorecen el desarrollo de RIS: que el paciente sea diabético o tenga una enfermedad renal crónica, la longitud de la lesión y del stent utilizado, o la complejidad del procedimiento realizado, entre otros.

Objetivo y descripción

Una de las opciones terapéuticas de la RIS es la colocación de un stent farmacoactivo (stent intra stent) que dilata la zona vascular estenosada. La colocación de un segundo stent dentro del primero, que está integrado en la pared del vaso, ayuda a mantener el vaso abierto y a mejorar el flujo sanguíneo, reduciendo el riesgo de una nueva obstrucción.^{29, 30}

Codificación con CIE-10-ES Procedimientos, 5ª edición

Se codifica en la tabla **027** Dilatación, en Corazón y Grandes Vasos, reflejando en la sexta posición del código el tipo de stent utilizado (liberador de fármaco). El objetivo del procedimiento es aumentar la luz del vaso que ha quedado estenosada y se consigue con la inserción de un nuevo stent.

027(0,1,2,3)3(4,5,6,7)(6,Z) Dilatación de arteria coronaria, (una, dos, tres, cuatro o más arterias coronarias), (bifurcación si procede), con dispositivo intraluminal, liberador de fármaco (uno, dos, tres, cuatro o más), abordaje percutáneo.

Se realiza coronariografía completa de árbol coronario nativo: Arteria Descendente Anterior con estenosis no significativa en zona proximal e irregularidades difusas en el resto del trayecto. Arteria Circunfleja con irregularidades difusas. Arteria Coronaria Derecha, dominante, con reestenosis severa intrastent en tercio proximal-medio y progresión de las lesiones en tercio medio-distal.

Se decide ICP sobre ACD: En el mismo procedimiento, se canula ACD y se avanzan 2 guías a ACD distal. Se predilatan las lesiones con balones NC 2,5 x 15 y 3 x 12 mm a 28 atm. Se implantan 2 stent FA solapados de distal a proximal Xience™ 2,5 x 25mm y ONYX™ 3 x 26 mm a 18 atm. Se finaliza post dilatando con balón NC 3 x 12 mm a 28 atm. Buen resultado angiográfico. Flujo TIMI 3.

Codificación del ICP:

027035Z Dilatación de arteria coronaria, una arteria, con dispositivo intraluminal, liberador de fármaco, dos, abordaje percutáneo

Coronariografía: B2111ZZ Radioscopia de arterias coronarias, múltiples, con contraste, baja osmolaridad

Se cateteriza selectivamente la arteria coronaria derecha para ICP: CD dominante, con buen resultado del stent previamente implantado en segmento medio y oclusión distal a nivel de una reestenosis severa de los stents previamente implantados a ese nivel. Una vez abierta la arteria, se observan unos ramos distales de muy buen desarrollo y calibre, con ligera ateromatosis, sin lesiones significativas.

ICP sobre CD distal: A través de catéter guía JR4 6F se consigue avanzar balón mini Trek™ 1,2 mm mediante técnica de buddy wire y con el soporte de un extensor de catéter guía Telescope™. Se predilata todo el segmento distal de CD con balones progresivos mini Trek™ 1,2 mm, Emerge™ 2 mm, NC 2 mm y NC 3 mm. Se implanta stent farmacológico Xience Skypoint™ 3 x 48 a 14 atm y se sobredilata en su porción media y proximal con balón NC de 4 mm hasta 24 atm. Buen resultado angiográfico final, sin complicaciones.

Codificación del ICP:

027034Z Dilatación de arteria coronaria, una arteria, con dispositivo intraluminal, liberador de fármaco, abordaje percutáneo

Utilización de stent coronario en el tratamiento de algunas complicaciones del ICP

Perforación coronaria

La perforación coronaria es una complicación temida y potencialmente grave de las intervenciones coronarias percutáneas, presentando tasas elevadas de morbimortalidad. La perforación o franca ruptura de las arterias coronarias es rara (0,1 al 0,6% de los pacientes sometidos a ICP, siendo algo más elevada en caso de aterectomía, por ejemplo).

Una de las opciones terapéuticas en estas situaciones es la implantación directa de stents para sellar la perforación.

Codificación con CIE-10-ES Procedimientos, 5ª edición

En este caso el objetivo del procedimiento no es la dilatación de la arteria sino reforzar su pared en el lugar de la perforación. Este objetivo se recoge en el tipo de procedimiento Suplemento: colocar un dispositivo biológico o sintético que refuerza y/o mejora la función de una estructura anatómica.

En la 4ª edición de CIE-10-ES Procedimientos 2022, aparecieron en la tabla **02U** Suplemento, en Corazón y Grandes Vasos, los valores de localización anatómica referentes a arterias coronarias. Estas localizaciones anatómicas se añadieron con la finalidad de poder capturar procedimientos en los que se precisa sellar o reforzar con un injerto o un stent dichas arterias.

02U(0,1,2,3)3JZ Suplemento en arteria coronaria (una, dos, tres o cuatro o más arterias) con sustituto sintético, abordaje percutáneo (La tabla permite utilizar valores para diferentes abordajes y distintos tipos de dispositivos. Se ha elegido el valor de abordaje **3** Percutáneo, porque es el adecuado para los procedimientos realizados en las salas de hemodinámica, y el valor de dispositivo **J** Sustituto Sintético, que corresponde a un stent metálico).^{31,32}

Se realiza **coronariografía** completa de árbol coronario nativo: CD dominante con ateromatosis difusa. DA con estenosis del 50% en zona media. CX con obstrucción completa en segmento proximal, flujo epicárdico TIMI 0.

ICP sobre CX: Se avanza guía hasta segmento distal de CX y a continuación stent farmacoactivo 3,5 x 23 mm y se realiza implantación a 12 atm. En la inyección de control se observa extravasación de contraste a través de un jet claramente visible a nivel del segmento proximal de la CX compatible con perforación. Inmediatamente se implanta stent GraftMaster™ * 3,5 x 23 mm a 8 atm durante 30 segundos, en el sitio de la perforación. Posteriormente en la proyección de control se observa sellado de la misma.

* El **stent GraftMaster™** no es farmacoactivo. Se trata de un stent recubierto de politetrafluoroetileno (PTFE) utilizado principalmente en intervenciones coronarias para el tratamiento de perforaciones arteriales y otras complicaciones vasculares, pero no libera medicamentos.³³

Codificación del ICP:

027034Z Dilatación de arteria coronaria, una arteria, con dispositivo intraluminal, liberador de fármaco, abordaje percutáneo

02U03JZ Suplemento en arteria coronaria, una arteria, con sustituto sintético, abordaje percutáneo

Coronariografía: B2111ZZ Radioscopia de arterias coronarias, múltiples, con contraste, baja osmolaridad

Diseción coronaria

Es una complicación poco frecuente del ICP. Se caracteriza por la separación de las capas de la arteria coronaria causada por el daño inducido por el catéter, lo que puede llevar a la obstrucción parcial o completa de la luz arterial. Dependiendo de la extensión de la diseción y la obstrucción resultante, puede ser asintomática o manifestarse como angina, infarto o colapso hemodinámico severo en los casos más graves.³⁴

El tratamiento depende de la severidad de la diseción y la estabilidad hemodinámica del paciente. La implantación de un stent es una de las principales opciones terapéuticas y tiene como objetivo reexpandir la luz vascular, presionando las capas separadas de la pared arterial para restaurar el flujo sanguíneo y estabilizar la arteria. Alternativamente, si la diseción es limitada y el paciente permanece estable se puede optar

por un manejo conservador; en casos más graves, se puede recurrir a la cirugía de revascularización coronaria (bypass) para garantizar un suministro adecuado de sangre al corazón.

Codificación con CIE-10-ES Procedimientos, 5ª edición

La utilización de un stent con el objetivo de reexpandir la luz del vaso coronario para restaurar el flujo sanguíneo se codifica en la tabla **027 Dilatación**, en Corazón y Grandes Vasos:

027(0,1,2,3)3*(6,Z) Dilatación de arteria coronaria, (una, dos, tres, cuatro o más arterias coronarias), (bifurcación si procede), (tipo y número de stent), abordaje percutáneo.

Se realiza coronariografía completa de árbol coronario nativo: TCI: vaso de buen calibre y desarrollo, con placa excéntrica en su tercio distal que genera una estenosis por lo menos moderada. DA: vaso de buen desarrollo y calibre, con ligera calcificación difusa y estenosis severa en su tercio medio-distal. CX: vaso de buen desarrollo y calibre, presenta estenosis severa proximal larga y calcificada. Da circulación colateral heterocoronaria a CD distal. CD sin estenosis significativas.

Se decide ICP a DA: se realiza angioplastia DA medio-distal. Se sonda el TCI con catéter guía EBU 3,5 y se progresa una guía SION® BLUE hasta la DA distal. Se predilata la DA medio-distal con balón NC 2 x 12 mm y 2,5 x 15 mm hasta 16 atm. A continuación, se implanta un stent farmacológico ONYX FRONTIER™ 2,25 x 30 mm a 14 atm, quedando placa proximal con signos de disección con limitación de flujo que se cubre con implante de otro stent farmacológico 2,5x12 mm proximal y solapado al previo, dando por finalizado el procedimiento.

Codificación del ICP:

027035Z Dilatación de arteria coronaria, una arteria, con dispositivo intraluminal, liberador de fármaco, dos, abordaje percutáneo

Coronariografía: B2111ZZ Radioscopia de arterias coronarias, múltiples, con contraste, baja osmolaridad

Se realiza coronariografía completa de árbol coronario nativo: TCI sin lesiones. DA con estenosis proximal limitrofe siendo un vaso de buen calibre. CX con irregularidades difusas sin estenosis significativas. CD presenta estenosis proximal y distal del 80%.

Se decide ICP a CD: Se procede a ICP de la coronaria derecha para lo cual se canula con catéter guía JR4 y se atraviesan las zonas estenosadas con guía SION®. Se procede a dilatar con balón de 3,0 x 12 inicialmente la zona media y posteriormente la proximal para colocar un stent farmacológico ONYX Frontier™ de 3,5 x 22 mm a 16 atm en zona proximal. A continuación, se predilata la lesión distal con un nuevo balón de 3,0 x 12 produciéndose una disección con limitación del flujo y que se trata con un stent farmacológico ONYX Frontier™ de 3,5 x 18 a 16 atm con buen resultado.

Codificación del ICP:

027035Z Dilatación de arteria coronaria, una arteria, con dispositivo intraluminal, liberador de fármaco, dos, abordaje percutáneo

Coronariografía: B2111ZZ Radioscopia de arterias coronarias, múltiples, con contraste, baja osmolaridad

2.2.2. Trombectomía

Objetivo

Retirar el material trombótico de la arteria coronaria.

Descripción

La trombectomía es la retirada del trombo de la arteria coronaria para evitar la embolización distal del mismo. Existen gran variedad de dispositivos para llevarla a cabo que se diferencian en cuanto al mecanismo de acción, tamaño de catéter y desempeño en la retirada del trombo. La trombectomía por aspiración consiste en aspirar el trombo de la arteria. Otros dispositivos fragmentan el trombo antes de la aspiración de los residuos (trombectomía mecánica).

Codificación con CIE-10-ES Procedimientos, 5ª edición

Se codifica en la tabla **02C** Extirpación, en Corazón y Grandes Vasos

02C(0,1,2,3)3Z(Z,6) Extirpación en arteria coronaria (una, dos, tres, cuatro o más arterias), (bifurcación o no), abordaje percutáneo

La tabla **02C** Extirpación, para las localizaciones anatómicas de arterias coronarias permite más abordajes, pero los procedimientos que se realizan a través de catéter en las salas de hemodinámica cardiaca se codifican con abordaje **3** Percutáneo.

Se realiza coronariografía completa de árbol coronario nativo: DA con lesión suboclusiva trombótica proximal (obstrucción 99%), y estenosis del 50% en porción media. TIMI 1. CX con estenosis del 50% en porción media, TIMI 3. Lecho distal bueno. CD: con estenosis del 60% en porción media, TIMI 3. Lecho distal bueno. Ramo bisectriz de escasa entidad con lesión severa.

Se decide ICP a DA: aspiración de trombo e implante de stent liberador de Zotarolimus en DA proximal. Sobredilatación de la porción proximal.

Codificación del ICP:

02C03ZZ Extirpación en arteria coronaria, una arteria, abordaje percutáneo

027034Z Dilatación de arteria coronaria, una arteria, con dispositivo intraluminal, liberador de fármaco, abordaje percutáneo

Coronariografía: B2111ZZ Radioscopia de arterias coronarias, múltiples, con contraste, baja osmolaridad

2.2.3. Técnicas de modificación de la placa arteriosclerótica

La calcificación vascular es un proceso íntimamente ligado a la arteriosclerosis. En las arterias coronarias suele afectar a la íntima de la pared. Los principales factores de riesgo asociados a la calcificación coronaria son la edad, la raza caucásica, la diabetes mellitus y la enfermedad renal crónica. La calcificación coronaria es un factor fundamental que influye en el éxito de un intervencionismo coronario percutáneo (ICP). Una placa de ateroma calcificada dificulta la técnica terapéutica porque hace más difícil el cruce de la lesión, altera la cinética de liberación del fármaco de los stent liberadores del mismo e interfiere en la expansión óptima del stent.

En conclusión, la calcificación se asocia a un peor resultado del ICP y mayores tasas de eventos adversos en el seguimiento.

Por todo ello existen diferentes técnicas de modificación de la placa de ateroma coronario, que se llevan a cabo antes de la implantación del stent. Algunas de ellas se revisan en este documento.

Las técnicas de modificación de la placa se clasifican en³⁵:

- Tecnologías no basadas en balón (no dependientes de balón)
 - Aterectomía rotacional
 - Aterectomía orbitacional u orbital
 - Láser Excimer (ACLE)
- Tecnologías basadas en balón (dependientes de balón)
 - Balones de corte
 - Balones de muy alta presión
 - Litotricia intracoronaria

2.2.3.a. Técnicas no dependientes de balón

Aterectomía rotacional

Objetivo

Preparar la placa de arteriosclerosis coronaria para su posterior tratamiento mediante dilatación y colocación de stent. La principal indicación son las lesiones gravemente calcificadas no cruzables o no dilatables con balón.

Descripción

La aterectomía rotacional se realiza mediante la aplicación de un catéter guía que soporta una corona (oliva) que contiene diminutas puntas de diamante y que se hace girar a 140.000-190.000 rpm mediante aire comprimido. Las placas de ateroma que sobresalen dentro de la luz del vaso son pulverizadas en pequeñas partículas, que pasan distalmente a través de la microcirculación coronaria y son captadas por el sistema reticuloendotelial. Se utiliza antes de la implantación del stent para pulir los componentes duros de la placa, dejando intactos los componentes blandos y los tejidos.³⁶

Codificación con CIE-10-ES Procedimientos, 5ª edición

Se codifica en la tabla **02C** Extirpación, en Corazón y Grandes Vasos

02C(0,1,2,3)3Z(6,Z) Extirpación en arteria coronaria (una, dos, tres, cuatro o más) (bifurcación si procede), abordaje percutáneo

Se realiza **coronariografía** completa de árbol coronario nativo: TCI sin lesiones. DA con ateromatosis difusa y lesión estenosante limítrofe en región media. CX sin estenosis significativas. CD: Dominante con lesión severa en su segmento medio (75%). Resto sin lesiones significativas. PL de adecuado calibre y desarrollo, con lesión significativa (75%) a nivel medio.

Se decide **ICP sobre CD**: Se sonda inicialmente la CD con catéter guía AR2 6F, con el que se consigue progresar una guía SION® BLUE hasta la CD distal y con microcatéter Finecross® se realiza intercambio de la guía SION® por una Rotawire™ floppy. Se realiza rotablación con oliva de 1,5 mm hasta 150000 rpm de la CD proximal-media. A continuación, se realiza nuevo intercambio de guía por la guía SION. Se predilata la lesión de la CD proximal-media con balones NC 2 x 12 mm y 3 x 20 mm. Se implantan en CD distal un stent farmacológico ONYX FRONTIER™ 2,5 x 18 mm a 20 atm y en CD proximal-media 2 stents farmacológicos solapados: ONYX FRONTIER™ 4 x 12 mm y XIENCE™ 3,5 x 38 mm. Buen resultado angiográfico final.

Codificación del ICP:

02C03ZZ Extirpación en arteria coronaria, una arteria, abordaje percutáneo

027036Z Dilatación de arteria coronaria, una arteria, con dispositivo intraluminal, liberador de fármaco, tres, abordaje percutáneo

Coronariografía: B2111ZZ Radioscopia de arterias coronarias, múltiples, con contraste, baja osmolaridad

Aterectomía orbital u orbital

Objetivo

Preparación de la placa de arteriosclerosis coronaria para su posterior tratamiento mediante dilatación y colocación de stent. Su principal indicación es el tratamiento de lesiones calcificadas no dilatables.

Descripción

Consiste en una corona orbital bidireccional diamantada que utiliza una combinación de fuerza centrífuga y rozamiento de la superficie para modificar la placa calcificada y aumentar la distensibilidad. Además, puede crear microfracturas que modifican el calcio profundo. Es necesaria una guía específica para su realización. La corona se avanza hasta posicionarse cerca de la lesión. Puede utilizarse de manera anterógrada y retrógrada.

Esta técnica es la que más tarde se ha introducido en nuestro medio y la experiencia con ella es más escasa.

Codificación con CIE-10-ES Procedimientos, 5ª edición

En la 5ª edición de CIE-10-ES Procedimientos la aterectomía orbital ha sido trasladada de sección. Previamente se codificaba en la sección **X** Nueva Tecnología, con el tipo de procedimiento **C** Extirpación, y ahora se clasifica en la sección **0** Médico-Quirúrgica, sistema orgánico **2** Corazón y Grandes Vasos y mismo tipo de procedimiento (**EXTIRPACIÓN**, tabla **02C**).³⁷

02C(0,1,2,3)3Z7 Extirpación en arteria coronaria (una, dos, tres, cuatro o más arterias), técnica aterectomía orbital, abordaje percutáneo

Se realiza coronariografía completa de árbol coronario nativo: TCI con calcificación difusa sin estenosis significativa. Presencia de enfermedad coronaria fuertemente calcificada en DA proximal y CX proximal, con estenosis significativa. CD con ateromatosis difusa y estenosis del 60%.

Se decide ICP a DA y CX: se practicó aterectomía orbital en zona proximal de DA y en zona proximal de CX (guiada por IVUS en ambas arterias), con fresa de 1,25 mm (Diamondback™ 360, CSI, Estados Unidos). Posteriormente se dilató con balones NC y se implantaron dos stent liberadores de sirolimus (uno en cada arteria). Se pospone ICP sobre CD. Se realizó IVUS postICP que confirmó la aposición completa de los stent.³⁸

Codificación del ICP:

02C13Z7 Extirpación en arteria coronaria, dos arterias, técnica aterectomía orbital, abordaje percutáneo

027135Z Dilatación de arteria coronaria, dos arterias, con dispositivo intraluminal, liberador de fármaco, dos, abordaje percutáneo

B241ZZ3 Ecografía de arterias coronarias, múltiples arterias, intravascular

Coronariografía: B2111ZZ Radioscopia de arterias coronarias, múltiples, con contraste, baja osmolaridad

Láser coronario Excimer (ACLE) (Aterectomía coronaria con láser Excimer)

Objetivo

Destruir la placa de arteriosclerosis coronaria. Preparación de la placa de arteriosclerosis coronaria para su posterior tratamiento mediante dilatación y colocación de stent.

Las indicaciones de la ACLE se han clasificado tradicionalmente en dos grupos: lesiones trombóticas y lesiones calcificadas. Estas últimas pueden dividirse en lesiones no cruzables y lesiones no dilatables.

Descripción

El láser Excimer es un láser de cloruro de xenón que emite energía en el rango de luz ultravioleta en pulsos muy cortos (nanosegundos). La profundidad de la absorción es de 50 µm, lo cual minimiza el riesgo de daño a los tejidos colaterales. El láser realiza la ablación del material aterosclerótico por tres mecanismos diferentes: fotoquímico (fractura de los enlaces moleculares), fototérmico (vaporización del tejido) y fotocinético (eliminación de subproductos). La ablación por láser suele realizarse durante la infusión continua de una solución salina.

Una ventaja de esta técnica es su corta curva de aprendizaje. Se puede realizar con catéteres guía convencionales que se avanzan hasta alcanzar la lesión. La energía se libera a través del extremo distal del catéter mientras se avanza muy lentamente. También se puede aplicar en retirada. Las partículas que produce son lo bastante pequeñas para ser eliminadas por el sistema reticuloendotelial lo que minimiza el riesgo de microembolización distal.

Codificación con CIE-10-ES Procedimientos, 5ª edición

Debe codificarse en la tabla **02C** Extirpación, en Corazón y Grandes Vasos, eligiendo el valor correspondiente de localización anatómica y con abordaje **3** Percutáneo.³⁹

02C(0,1,2,3)3Z(6,Z) Extirpación en arteria coronaria (una, dos, tres, cuatro o más) (bifurcación si procede), abordaje percutáneo

Se cateteriza selectivamente la coronaria izquierda para ICP sobre CX: estenosis severa en la CX proximal, de un 80%.

ICP: Se estudia con IVUS y se confirma calcificación marginal. Se trata con Láser Excimer (ACLE) previo a la angioplastia con stent liberador de fármaco. Se realiza IVUS posteriormente mostrando una reducción significativa del tamaño de la placa.⁴⁰

Codificación del ICP:

02C03ZZ Extirpación en arteria coronaria, una arteria, abordaje percutáneo

027034Z Dilatación de arteria coronaria, una arteria, con dispositivo intraluminal, liberador de fármaco, abordaje percutáneo

B240ZZ3 Ecografía de arteria coronaria única, intravascular

2.2.3.b. Técnicas dependientes de balón

Balón de corte

Objetivo

Los balones de corte (BC) tienen como objetivo debilitar la placa (con incisiones en el tejido fibrocálcico) facilitando la expansión de los balones, minimizando el daño de la íntima y disminuyendo la reestenosis.

Descripción

Por vía arterial (radial o femoral) se introduce el catéter con el balón. Los balones de corte son balones de angioplastia coronaria que, gracias a unos filamentos de nitinol que recorren su superficie de manera helicoidal, van cortando la placa, a la vez que se dilata. Esto permite una mayor fuerza de cizalladura con una dilatación homogénea a lo largo del balón.⁴¹

Codificación con CIE-10-ES Procedimientos, 5ª edición

En este caso el objetivo es la preparación de la placa para el procedimiento de dilatación e inserción de stent. Al mismo tiempo que se dilata se va cortando la placa con los filamentos del balón. En este caso entendemos que el corte ayuda a agrandar el diámetro del vaso. Lo codificaremos con el tipo de procedimiento Dilatación, en la tabla **027** con el valor correspondiente de dispositivo.^{42, 43, 44}

Se realiza **coronariografía** completa de árbol coronario nativo: TCI con ateromatosis difusa. DA: arteria de buen desarrollo y calibre, presenta ateromatosis difusa ligera con placa severa y muy calcificada en su segmento medio. CX: arteria de buen desarrollo y calibre, sin lesiones significativas. CD: arteria de buen desarrollo y calibre, dominante, presenta estenosis severas en su segmento medio con mucha calcificación asociada.

Se decide **ICP a CD**: Se avanza catéter AR2 para canular ostium de CD. Se avanza guía SION® a CD distal y otra segunda guía SION® para avanzar material con técnica de buddy wire debido a la calcificación severa. Se avanza balón 2 x 12 mm para predilatar primera estenosis. Se avanza balón 2,5 x 12 mm para predilatar la misma estenosis y la enfermedad más distal. Se avanza balón de corte WOLVERINE™ 3 x 10 mm para predilatar todo el segmento enfermo y severamente calcificado. Finalmente, se avanza stent farmacoactivo liberador de everolimus de 3,5 x 32 mm. Se posdila con balón 4 x 10 mm el segmento medio y proximal. Buen resultado angiográfico final.

Codificación del ICP:

027034Z Dilatación de arteria coronaria, una arteria, con dispositivo intraluminal, liberador de fármaco, abordaje percutáneo

Coronariografía: B2111ZZ Radioscopia de arterias coronarias, múltiples, con contraste, baja osmolaridad

Balones de muy alta presión (BMAP)

Objetivo

Conseguir una dilatación óptima en lesiones complejas calcificadas y una adecuada expansión del stent.

Descripción

El balón de muy alta presión (BMAP) es un balón de angioplastia reforzado, de doble capa, que permite una expansión homogénea a muy alta presión, sin aumentar su diámetro. Es seguro y eficaz en lesiones gravemente calcificadas hasta 40 atm tras el fallo de otros dispositivos y en la infraexpansión del stent. Comparado con el balón NC convencional en lesiones no dilatables ha demostrado obtener un diámetro luminal mínimo con menor estenosis residual.

Codificación con CIE-10-ES Procedimientos, 5ª edición

El objetivo es conseguir la expansión de las paredes arteriales, o bien asegurar una buena expansión del stent. Debe codificarse en la tabla **027** Dilatación, en Corazón y Grandes Vasos, con el correspondiente valor de dispositivo, si procede.

Litotricia intravascular coronaria o litoplastia coronaria

Objetivo

Romper o fragmentar las lesiones calcificadas dentro de la pared del vaso sin dañar los tejidos blandos.

Descripción

La técnica se basa en la generación de ondas de choque que provocan fuerzas de cizallamiento y cavitación que modifican la placa calcificada. Estas ondas se emiten a través de unos emisores integrados en un balón semidistensible que se infla inicialmente a 4 atmósferas.

A través de un catéter se introduce un balón en cuyo interior se generan burbujas que se expanden y colapsan rápidamente, lo cual origina ondas de presión sónicas pulsátiles de alta presión que pasan a través del balón y producen microfracturas en los depósitos de calcio de las capas íntima y media de la pared vascular. Una vez modificada la placa puede realizarse la implantación del stent.

Codificación con CIE-10-ES Procedimientos, 5ª edición

El tipo de procedimiento adecuado para codificar esta técnica es Fragmentación, que se define como “Romper en fragmentos una sustancia sólida en una estructura anatómica”. Hasta la 5ª Edición de CIE-10-ES no teníamos posibilidad de codificar esta técnica ya que la tabla **02F** Fragmentación, en Corazón y Grandes Vasos, no disponía de localizaciones anatómicas para las arterias coronarias.^{45, 46, 47}

Debe codificarse con el tipo de procedimiento Fragmentación, en la tabla mencionada **02F**

02F(0,1,2,3)3ZZ Fragmentación en arteria coronaria (una, dos, tres, cuatro o más arterias coronarias), abordaje percutáneo

Se cateteriza selectivamente la CD para ICP: oclusión crónica en segmento medio, corta y severamente calcificada, con flujo distal TIMI 1. La DP se rellena en parte por circulación colateral heterocoronaria y en parte por flujo anterógrado.

ICP: se realiza angioplastia sobre CD. Se sonda la CD con catéter guía y tras varios intentos con diferentes guías se consigue cruzar la oclusión crónica. Se predilata la CD media con balones NC 1,2 x 12 mm y 2 x 8 mm. A continuación, se realiza litotricia intracoronaria con balón Shockwave 4 x 12 mm (90 pulsos en CD media) y se vuelve a dilatar con balón NC 4 x 12 mm hasta 20 atm. Se implanta finalmente stent farmacoadactivo ONYX FRONTIER™ 4,5 x 18 mm a 14 atm, que se posdilata con balón NC 4,5 x 8 mm hasta 22 atm.

Codificación del ICP:

02F03ZZ Fragmentación en arteria coronaria, una arteria, abordaje percutáneo

027034Z Dilatación de arteria coronaria, una arteria, con dispositivo intraluminal, liberador de fármaco, abordaje percutáneo

2.2.4. Otras técnicas

2.2.4.a. Dispositivo reductor del seno coronario

Objetivo

Reducir el calibre de la principal vena del corazón: el seno venoso coronario, disminuyendo su área efectiva. Esta reducción genera un incremento de presión venosa que a su vez ocasiona una redistribución del flujo en el miocardio desde epicardio a endocardio, así como la generación de neovasos arteriales. Es una alternativa terapéutica para los pacientes con angina de pecho refractaria crónica a pesar de tratamiento médico óptimo, en los que no existe opción de revascularización y que presentan isquemia miocárdica en el territorio de la coronaria izquierda.

Descripción

El stent reductor del seno coronario es un dispositivo en forma de reloj de arena que se implanta en el seno coronario a través de un abordaje transvenoso percutáneo desde la vena yugular interna derecha o cualquier otra vena periférica grande. Una vez insertado se expande mediante un balón.

Codificación con CIE-10-ES Procedimientos, 5ª edición

Hasta la 4ª Edición de la CIE-10-ES la colocación del dispositivo reductor en seno coronario se clasificaba con el código **02H63DZ** Inserción en aurícula, derecha, de dispositivo intraluminal, abordaje percutáneo

(ver Cuaderno de Codificación nº 10 del segundo semestre de 2020). Sin embargo, en CIE-10-ES Procedimientos, 5ª edición, 2024, se ha creado la tabla **X2V** Restricción, en la sección X Nueva Tecnología, para el sistema orgánico **2** Sistema Cardiovascular. Dispone de un valor de localización anatómica **7** Seno Coronario y de un valor de dispositivo **Q** Dispositivo de Reducción, que permiten la codificación de esta técnica con mayor especificidad.⁴⁸

X2V73Q7 Restricción de seno coronario con dispositivo de reducción, abordaje percutáneo, nueva tecnología grupo 7

Paciente de 79 años con diagnóstico de angina refractaria. Tras valoración clínica se considera que es candidato a tratamiento percutáneo mediante reductor de seno coronario.

Procedimiento: implante de dispositivo NEOVASC REDUCER™, por vía yugular derecha. Se canula vena yugular derecha para colocar introductor de 6 Fr. Se avanza guía hasta VCS y luego VD. Se intercambia introductor de 6 Fr por un introductor de 9 Fr. Se avanza catéter para canular ostium del seno coronario. Se obtienen medidas del seno coronario y se avanza dispositivo NEOVASC REDUCER™ para implantarlo a 3 atm con diámetro distal objetivo de 10,2 mm, diámetro del cuello de 3 mm y diámetro proximal objetivo de 12,7 mm. Buen resultado angiográfico final.

Codificación del procedimiento (implante de dispositivo NEOVASC REDUCER™)

X2V73Q7 Restricción de seno coronario, con dispositivo de reducción, abordaje percutáneo, nueva tecnología grupo 7

2.2.4.b. Oclusión intermitente del seno coronario

Objetivo

Ayudar a disminuir el tamaño de un infarto agudo de miocardio y mejorar la función cardíaca después del mismo.

Descripción

Entre los pacientes que sufren un infarto agudo de miocardio con elevación del ST existe un subgrupo de pacientes que sufren una reperfusión miocárdica subóptima con aparición de fibrosis miocárdica, disfunción ventricular y desarrollo de insuficiencia cardíaca. Una de las estrategias que se ha desarrollado para mejorar estos resultados es el sistema PiC-SO (Pressure-controlled intermittent Coronary Sinus Occlusion). Se trata de una terapia adicional a la ACTP. Consiste en la introducción de un catéter balón por la vena femoral que progresa hasta el seno venoso coronario. Allí el balón se infla y desinfla intermitentemente aumentando y disminuyendo la presión. En la fase de oclusión se consigue

redistribuir el flujo sanguíneo desde áreas bien perfundidas a zonas isquémicas mediante la formación de circulación colateral. En la fase de liberación (desinflado del balón) se consigue el lavado de restos tromboticos y metabolitos tóxicos. Estas variaciones de presión pueden inducir una mecanotransducción activando células vasculares y liberando factores de crecimiento, sustancias vasodilatadoras y micro-ARN en la microcirculación, contribuyendo a la reducción del tamaño del infarto y a la mejora de la circulación dentro del músculo cardiaco. La utilización de esta terapia prolonga el tiempo promedio del ICP en 20-30 minutos.

Codificación con CIE-10-ES Procedimientos 5ª edición

CIE-10-ES Procedimientos, 5ª edición, 2024, incorpora en la tabla **X2A** Asistencia, la posibilidad de codificar este procedimiento con el siguiente código:

X2A7358 Asistencia, oclusión intermitente del seno coronario, en seno coronario, abordaje percutáneo, nueva tecnología grupo 8

2.2.4.c. Oxígeno supersaturado

Objetivo

Evitar la necrosis miocárdica progresiva minimizando el daño microvascular en pacientes con infarto agudo de miocardio tras colocación de endoprótesis arterial coronaria percutánea.

Descripción

El tratamiento es realizado inmediatamente después de la colocación de la endoprótesis coronaria usando la guía ya colocada en el lugar del acceso arterial. Esta terapia es llevada a cabo por un sistema automatizado mediante un cartucho que extrae sangre arterial del paciente. La sangre es mezclada con una pequeña cantidad de solución salina y supersaturada con oxígeno para crear una sangre enriquecida en oxígeno. Usando un catéter de infusión la sangre superoxigenada se envía directamente a la arteria con la endoprótesis.

Codificación con CIE-10-ES Procedimientos, 5ª edición

Se codifica en la tabla **5A0** Asistencia

5A0222C Asistencia de oxigenación, cardiaco, con sobresaturado, continuo

2.2.5. Dispositivos de asistencia al intervencionismo coronario percutáneo

Algunos procedimientos de intervencionismo coronario percutáneo son considerados de alto riesgo, bien por la presentación clínica, por las características del paciente o por su anatomía coronaria. Los dispositivos percutáneos de asistencia circulatoria (como por ejemplo el balón intraaórtico de contrapulsación, los dispositivos de asistencia ventricular mecánica de corta duración, o las técnicas de oxigenación veno-arterial con oxigenador extracorpóreo de membrana (ECMO)) son tecnologías empleadas para proporcionar soporte circulatorio en la ICP de alto riesgo.⁴⁹

2.2.5.a. Balón de contrapulsación aórtico

Objetivo

Mejorar el flujo coronario y el flujo sistémico mediante un aumento del gasto cardiaco adicional de 0,5 l/min.

Descripción

Se coloca por vía percutánea (normalmente en la arteria femoral) y se progresa hasta la aorta descendente, con la punta alojada 2-3 cm por debajo de la arteria subclavia izquierda. Está diseñado para inflarse durante la diástole y desinflarse durante la sístole, aumentando la perfusión coronaria durante la diástole y disminuyendo la poscarga durante la sístole.

Codificación con CIE-10-ES Procedimientos, 5ª edición

CIE-10-ES Procedimientos, 5ª edición, clasifica el uso del balón de contrapulsación intraaórtico en la tabla **5A0** Asistencia.

5A02(1,2)10 Asistencia de gasto, cardiaco, con balón de contrapulsación, (intermitente/continuo)

Se realiza coronariografía completa de árbol coronario nativo: TCI con lesión distal del 95%, que afecta a la salida de la DA y CX. DA con lesión ostial del 80% y oclusión funcional en tercio medio, con circulación colateral homo y heterocoronaria. CX de gran calibre, con lesión ostial del 90%. CD dominante, con lesión completa en tercio medio y posteriormente oclusión completa en dicho segmento, con circulación colateral heterocoronaria (desde CX).

Se decide ICP: Se canula el TCI con un catéter guía XB 3,5 6F y se posiciona una guía SION® en la CX distal. Seguidamente se trata de progresar guía SION® sobre DA media sin lograrlo. Seguidamente se predilata TCI-CX con balón NC 3,5 x 12 mm (18 atm) A continuación se implanta stent farmacoactivo de 4 x 24 mm (14 atm) sobre TCI-CX, con buen resultado angiográfico. No obstante, el paciente no cursa con mejoría hemodinámica (PA 82 mmHg) por lo que se decide implantar balón de contrapulsación aórtico para asistencia continua.

Se decide diferir intervencionismo sobre TCI-DA.

Codificación del ICP:

0271346 Dilatación de arteria coronaria, dos arterias, bifurcación, con dispositivo intraluminal, liberador de fármaco, abordaje percutáneo

5A02210 Asistencia de gasto, cardiaco, con balón de contrapulsación, continuo

Coronariografía: B2111ZZ Radioscopia de arterias coronarias, múltiples, con contraste, baja osmolaridad

2.2.5.b. Dispositivos de asistencia ventricular mecánica de corta duración

Objetivo

Ayudar al corazón a bombear sangre desde el ventrículo izquierdo al resto del organismo. La principal indicación es el soporte hemodinámico durante angioplastias de alto riesgo y en el tratamiento del shock cardiogénico con fallo ventricular izquierdo.

Descripción

Son dispositivos de asistencia ventricular mecánica de corta duración. Existen varios en el mercado. Uno de los más utilizados es el IMPELLA®. Consiste en una bomba centrífuga axial basada en la rotación de una microhélice (que se sitúa en la punta del catéter introducido por vía femoral) y que se posiciona en el ventrículo izquierdo atravesando la válvula aórtica y proporcionando un volumen minuto entre 2,5 a 5 litros. Bombea o propulsa sangre desde el ventrículo izquierdo hacia la aorta ascendente. Existen varios tipos de sistema Impella: Impella 2.5 (genera un flujo de hasta 2,5 l/min; Impella 5.0 (genera un flujo de hasta 5 l/min); y el Impella CP (capaz de generar un flujo de hasta 4 l/min).

Codificación con CIE-10-ES Procedimientos 5ª edición

- Si el dispositivo es utilizado como soporte durante el procedimiento y se retira al finalizar el mismo debe codificarse su inserción y la asistencia que presta.

02HA3RJ Inserción en corazón, de sistema de asistencia cardiaca externa de corta duración, intraoperatorio, abordaje percutáneo

5A0221D Asistencia de gasto, cardiaco, con bomba impulsora, continuo

(el código permite utilizar el valor de duración 1 Intermitente, en función de la información recogida en la documentación clínica)

- Si el dispositivo permanece una vez finalizado el procedimiento debe codificarse igualmente la inserción (sin el calificador **J** Intraoperatorio) y la asistencia que presta.

02HA3RZ Inserción en corazón, de sistema de asistencia cardiaca externa de corta duración, abordaje percutáneo

5A0221D Asistencia de gasto, cardiaco, con bomba impulsora, continuo

(el código permite utilizar el valor de duración 1 Intermitente, en función de la información recogida en la documentación clínica)

Otro dispositivo de asistencia ventricular percutánea de flujo continuo es el TANDEMHEART®. Vía vena femoral se alcanza la aurícula derecha y por punción transeptal se introduce una cánula en aurícula izquierda desde donde se obtiene sangre oxigenada que se propulsa mediante una bomba centrífuga a otra cánula conectada a la arteria femoral, dejando así en reposo el ventrículo izquierdo.^{50, 51, 52, 53, 54}

Codificación con CIE-10-ES Procedimientos, 5ª edición

- Si el dispositivo es utilizado como soporte durante el procedimiento y se retira al finalizar el mismo debe codificarse su inserción y la asistencia que presta.

02HA3RJ Inserción en corazón, de sistema de asistencia cardiaca externa de corta duración, intraoperatorio, abordaje percutáneo

5A02216 Asistencia de gasto, cardiaco, con otra bomba, continuo

(el código permite utilizar el valor de duración 1 Intermitente, en función de la información recogida en la documentación clínica)

- Si el dispositivo permanece una vez finalizado el procedimiento debe codificarse igualmente la inserción (sin el calificador **J** Intraoperatorio) y la asistencia que presta.

02HA3RZ Inserción en corazón, de sistema de asistencia cardiaca externa de corta duración, abordaje percutáneo

5A02216 Asistencia de gasto, cardiaco, con otra bomba, continuo (el código permite utilizar el valor de duración 1 Intermitente, en función de la información recogida en la documentación clínica)

2.2.5.c. ECMO (Oxigenación con Membrana Extracorpórea)

Objetivo

La oxigenación con membrana extracorpórea (ECMO) es un tratamiento basado en un sistema capaz de proporcionar al paciente un soporte hemodinámico y respiratorio completo a través de un circuito extracorpóreo. Permite un alto flujo de sangre oxigenada mediante un oxigenador de membrana para intercambio gaseoso y una bomba mecánica normalmente centrífuga.

Descripción

Para llevar a cabo una terapia ECMO es necesario disponer de un acceso vascular a grandes vasos del paciente (femoral, yugular, subclavia) en su modalidad periférica, aunque también puede realizarse un implante central (canulación central en aurícula derecha o vena cava y aorta).

El tratamiento con ECMO puede realizarse de dos formas diferentes en relación a los vasos canalizados: Veno-venoso, para soporte estrictamente respiratorio. O veno-arterial para soporte circulatorio, o circulatorio y respiratorio completo. La descripción de la técnica y su codificación puede consultarse en el Manual de Codificación de Procedimientos, 5ª ed. 2024, en el punto 14,7.

La modalidad veno-arterial es la que se utiliza como asistencia circulatoria en el intervencionismo coronario percutáneo cuando es preciso.

Codificación con CIE-10-ES Procedimientos 5ª edición

CIE-10-ES Procedimientos nos permite identificar las diferentes formas de ECMO en relación a los vasos canalizados. Y si la canulación ha sido central o periférica. Además, en el caso de que se utilice como

apoyo, durante un procedimiento de intervencionismo coronario percutáneo, retirándose al finalizar el mismo, disponemos del calificador **A** Intraoperatorio, para poderlo especificar. Como se ha reflejado previamente, cuando se utiliza como soporte a un intervencionismo coronario percutáneo la modalidad utilizada es la periférica veno-arterial.

5A15(2,A)2G Soporte de oxigenación, circulatorio, membrana periférica veno-arterial (continuo/intraoperatorio)

Anexo

Glosario

AB: Armazón bioabsorbible, armazón vascular bioabsorbible.

ACD: Arteria coronaria derecha.

ACh: Acetilcolina.

ACI: Arteria coronaria izquierda.

ACLE: Aterectomía coronaria con láser excimer.

ACTP: Angioplastia coronaria transluminal percutánea.

AD: Aurícula derecha.

ADA: Arteria coronaria descendente anterior.

ALM: Área luminal mínima. Se obtiene a partir del delineamiento entre la sangre y la capa íntima en el sitio más estrecho de la lesión. Es una medida que se utiliza en las técnicas de imagen intracoronaria, tanto IVUS como OCT.

AMI: Arteria mamaria izquierda.

ATM o atm: Atmósfera.

AV: Auriculoventricular.

Balón NC (Non-Compliant): Es un tipo de balón utilizado en angioplastia coronaria. Los balones no complacientes (NC) están diseñados para expandirse a un tamaño específico sin aumentar de diámetro con presión adicional. Son útiles para dilatar lesiones calcificadas o estrechas con precisión y para asegurar la correcta expansión del stent.

BC: Balón de corte.

BFA: Balón farmacoactivo.

BMAP: Balón de muy alta presión.

BMS: Bare-metal stent o stent metálico.

Buddy Wire: es una técnica utilizada en intervencionismo coronario para atravesar lesiones arteriales difíciles o muy calcificadas. Consiste en introducir una segunda guía (o “buddy wire”) junto a la guía principal en el mismo vaso, lo que aumenta la estabilidad y facilita el cruce de la lesión al reducir la resistencia del catéter guía.

Catéter Guía AR2: Tipo de catéter con diseño específico para estabilizarse en la arteria coronaria y facilitar el acceso a las ramas coronarias, común en procedimientos de intervencionismo coronario percutáneo.

CD: Coronaria derecha.

Comet™ II: Se refiere a un tipo específico de guía de presión coronaria utilizada durante el procedimiento de angioplastia. Las guías Comet II son herramientas avanzadas que permiten al cardiólogo medir la presión dentro de las arterias coronarias y guiar con precisión la colocación de stents.

Culotte: Técnica para implantar stents en lesiones complejas de bifurcaciones coronarias.

CX: Arteria circunfleja.

D1, D2, etc.: Ramas diagonales de la arteria descendente anterior.

DA: Arteria descendente anterior.

DES: Drug-eluting stent (stent farmacológico).

DP: Arteria descendente posterior.

EBU: Extra back-up. Es un tipo de catéter guía usado en procedimientos de intervencionismo coronario percutáneo. Su diseño incluye una curva adicional que proporciona mayor estabilidad y soporte (“back-up”) durante el procedimiento.

ECMO: Oxigenador de membrana extracorpórea.

FE: Fracción de eyección. Parámetro que mide el porcentaje de sangre expulsada del ventrículo izquierdo con cada latido.

FFR: Reserva fraccional de flujo.

Fick: Método para la medición del gasto cardiaco. Es una técnica basada en el principio de Fick, el cual establece que la cantidad de una sustancia absorbida o liberada por un órgano (como el oxígeno en los pulmones) es igual al flujo sanguíneo del órgano, multiplicado por la diferencia en la concentración de la sustancia entre la sangre arterial y venosa.

Fr: French. Escala francesa cuyas medidas se utilizan para expresar el calibre de diferentes instrumentos médicos tubulares.

Guía SION® BLUE: Guía flexible utilizada en procedimientos de intervención coronaria. Su estructura permite un acceso efectivo en arterias complicadas, favoreciendo la precisión en el tratamiento.

ICP: Intervencionismo coronario percutáneo.

iFR: Índice diastólico instantáneo sin ondas.

IVP: Arteria Interventricular posterior.

IVUS: Ultrasonido intravascular.

Judkins: El término “Judkins” se refiere a una técnica y diseño de catéteres desarrollados por el Dr. Melvin P. Judkins, un pionero en la cardiología intervencionista. Los catéteres Judkins son estándar en la práctica de la cardiología y se utilizan comúnmente en procedimientos de angiografía coronaria para canular las arterias coronarias izquierda (JL-Judkins Left) y derecha (JR-Judkins Right). Estos catéteres están diseñados con curvas específicas que permiten una navegación y colocación precisas en las arterias coronarias.

JL4: es un catéter de diagnóstico conocido como Judkins Left 4 es una herramienta estándar utilizada en procedimientos de cateterismo cardíaco para acceder al ostium de la arteria coronaria izquierda. El “JL” significa “Judkins Left”; indicando que está diseñado para la coronaria izquierda, y el número “4” se refiere al tamaño o la longitud de la curva del catéter.

JR4: es un catéter de diagnóstico conocido como Judkins Right 4, diseñado específicamente para acceder al ostium de la arteria coronaria derecha durante procedimientos de cateterismo cardíaco. La denominación “JR” indica “Judkins Right”, señalando su uso para la coronaria derecha, y el número “4” se refiere al tamaño o la longitud de la curva del catéter.

Kissing balloon: Es una técnica que consiste en el inflado simultáneo de dos balones, uno en el vaso principal y otro en la rama lateral de una bifurcación arterial coronaria.

Nodo AV: Nodo auriculoventricular. Estructura del sistema de conducción cardíaco que recibe impulsos del nodo sinoauricular y los transmite a los ventrículos, regulando el ritmo del latido.

Nodo SA: Nodo sinoauricular. También llamado nodo sinusal, es el marcapasos natural del corazón. Genera impulsos eléctricos que inician cada latido, provocando la contracción de las aurículas.

OAD: Oblicua anterior derecha. Es una proyección o plano radiológico específico utilizada durante procedimientos de obtención de imágenes cardíacas.

OCT: Tomografía de coherencia óptica.

OM: Arteria coronaria obtusa marginal, rama de la arteria circunfleja. Puede haber más de una: OM1, OM2, etc.

PiCSO: Pressure-controlled intermittent coronary sinus occlusion.

Pigtail: Catéter con una punta en espiral diseñada para evitar daños en el ventrículo durante la ventriculografía.

PL: Arterias posterolaterales que son ramas de la arteria coronaria derecha o de la arteria circunfleja.

POT: Proximal optimization technique/técnica de optimización proximal. Es una técnica utilizada para optimizar la colocación del stent. Involucra la dilatación del stent en su porción proximal con un balón de tamaño adecuado para asegurar que el stent esté bien expandido y posicionado contra la pared del vaso. Modifica el stent tubular haciéndolo un dispositivo cónico que se ajusta a los diámetros distal y proximal de la rama principal y abre los strut del stent hacia la rama lateral respetando la anatomía del segmento central de la bifurcación.

PTFE: Politetrafluoroetileno. Material que se utiliza como recubrimiento en algunos stent para reducir la incidencia de formación de coágulos y mejorar el flujo sanguíneo.

QFR: Cociente de flujo cuantitativo.

RIS: Reestenosis intrastent.

RPM: Revoluciones por Minuto. Unidad de medida para la velocidad de rotación de dispositivos de aterectomía, utilizada para medir la frecuencia de giros en procedimientos cardíacos.

SFA: Stent farmacológico.

SM: Stent metálico.

Stent o stenting provisional: consiste en implantar un stent en el vaso principal a nivel de la bifurcación, y a continuación evaluar el resultado en el ramo lateral. Este ramo lateral puede quedar simplemente cubierto, dilatado con balón o “stentado” en función del flujo y de la estenosis residual.

Strut: es una de las pequeñas estructuras o “filamentos” que forman la malla de un stent coronario. Estos struts brindan soporte estructural al stent y, al expandirse en la arteria, ayudan a mantenerla abierta después de una angioplastia. El diseño, grosor y material de los struts influyen en la flexibilidad y la capacidad de expansión.

TC: Tronco coronario.

TCI: Tronco coronario izquierdo.

TIMI: La valoración del flujo en la arteria coronaria epicárdica se sistematizó hace 20 años por el grupo de investigación TIMI (thrombolysis in myocardial infarction) en los denominados grados de flujo TIMI. Es un sistema de graduación de flujo epicárdico y perfusión miocárdica.

VCS: Vena cava superior.

VD: Ventrículo derecho.

VI: Ventrículo izquierdo.

μGR: Microgramos.

Bibliografía

1. Vall d'Hebron. Anatomía del corazón [Internet]. Hospital Universitario Vall d'Hebron. 2021 [citado 25 de noviembre de 2024]. Disponible en: <https://hospital.vallhebron.com/es/asistencia/consejos-de-salud/anatomia-del-corazon>
2. Anatomía del corazón [Internet]. The Texas Heart Institute®. The Texas Heart Institute; 2018 [citado 25 de noviembre de 2024]. Disponible en: <https://www.texasheart.org/heart-health/heart-information-center/topics/anatomia-del-corazon/>
3. Anatomía y funciones de las arterias coronarias [Internet]. Brigham and Women's Hospital. 2022 [citado 25 de noviembre de 2024]. Disponible en: <https://healthlibrary.brighamandwomens.org/spanish/diseasesconditions/adult/Cardiovascular/85,P03319>
4. Bastarrika Alemañ G, Alonso Burgos A, Azcárate Agüero PM, Castaño Rodríguez S, Pueyo Villoslada JC, Alegría Ezquerro E. Anatomía normal, variantes anatómicas y anomalías del origen y trayecto de las arterias coronarias por tomografía computarizada multicorte. Radiología [Internet]. 2008 [citado 5 de diciembre de 2024];50(3):197-206. Disponible en: <https://www.elsevier.es/es-revista-radiologia-119-articulo-anatomia-normal-variantes-anatomicas-anomalias-13119468?newsletter=true>
5. Cuadernos de Codificación CIE-10-ES [Internet]. Unidad Técnica de CIE-10-ES. Ministerio de Sanidad; 2016 [citado 9 de diciembre de 2024]. Disponible en: <https://www.eciemaps.sanidad.gob.es/documentation>
6. Lauga A, Perrone SV. Monitoreo de las presiones de la arteria pulmonar: Catéter de Swan-Ganz. Insufic Card [Internet]. 2007 [citado 5 de diciembre de 2024];2(3):99-104. Disponible en: http://www.scielo.org.ar/scielo.php?script=sci_arttext&pid=S1852-38622007000300004
7. Jorge Pérez P. Cateterismo cardiaco y coronariografía [Internet]. Fundación Española del Corazón [citado 9 de diciembre de 2024]. Disponible en: <https://fundaciondelcorazon.com/informacion-para-pacientes/metodos-diagnosticos/cateterismo-cardiaco.html>
8. Cuadernos de Codificación CIE-10-ES [Internet]. Vol. 8. Unidad Técnica de CIE-10-ES. Ministerio de Sanidad; 2019 [citado 9 de diciembre de 2024]. Disponible en: <https://www.eciemaps.sanidad.gob.es/documentation>
9. Morales Vicente MJ, Collado Martín M, López Zarrabeitia I. Procedimientos diagnósticos. En: Manual de Procedimientos de Enfermería en Hemodinámica y Cardiología Intervencionista, Madrid, Asociación Española de Enfermería en Cardiología [Internet]. 2014. Disponible en: https://enfermeriaencardiologia.com/wp-content/uploads/proced_05.pdf

10. Vesga BE, Vázquez SH, Hernández HJ. Imagenología coronaria: tomografía de coherencia óptica. *Rev Colomb Cardiol* [Internet]. 2017;24:107-11. Disponible en: <https://www.sciencedirect.com/science/article/pii/S0120563317302462>
11. Tomberli B, Mattesini A, Baldereschi GI, Di Mario C. Breve historia de los stents coronarios. *Rev Esp Cardiol* [Internet]. 2018;71(5):312-9. Disponible en: <http://dx.doi.org/10.1016/j.recesp.2017.11.016>
12. Vázquez SH, Vesga BE, Hernández HJ. Imagenología coronaria: ultrasonido intravascular (IVUS). *Rev Colomb Cardiol* [Internet]. 2017;24:101-6. Disponible en: <https://www.elsevier.es/es-revista-revista-colombiana-cardiologia-203-articulo-imagenologia-coronaria-ultrasonido-intravascular-ivus--S0120563317302371>
13. Fernández Ciscal A. El uso de iFR cambia la estrategia de tratamiento en la enfermedad coronaria [Internet]. Sociedad Española de Cardiología. 2018 [citado 9 de diciembre de 2024]. Disponible en: <https://secardiologia.es/blog/10003-el-uso-de-ifr-cambia-la-estrategia-de-tratamiento-en-la-enfermedad-coronaria>
14. Cuadernos de Codificación CIE-10-ES [Internet]. Vol. 14. Unidad Técnica de CIE-10-ES. Ministerio de Sanidad; 2022 [citado 9 de diciembre de 2024]. Disponible en: <https://www.eciemarks.sanidad.gob.es/documentation>
15. Gutiérrez E, Gómez-Lara J, Escaned J, Cruz I, Ojeda S, Romaguera y R, et al. Valoración de la función endotelial y provocación de vasoespasmó coronario mediante infusión intracoronaria de acetilcolina. Documento técnico de la ACI-SEC. REC: *Interventional Cardiology* [Internet]. 2021; Disponible en: <http://dx.doi.org/10.24875/recic.m21000211>
16. Freitas Esteves A. Test de ACh y estratificación de riesgo en enfermedad coronaria no obstructiva [Internet]. Sociedad Española de Cardiología. 2020 [citado 9 de diciembre de 2024]. Disponible en: <https://secardiologia.es/blog/11751-test-de-ach-y-estratificacion-de-riesgo-en-enfermedad-coronaria-no-obstructiva>
17. López-Mínguez JR, Navarro Romero R. Estado actual del conocimiento sobre el uso del balón farmacológico en las lesiones en bifurcación. REC: *Interventional Cardiology* [Internet]. 2022;5:1-4. Disponible en: <http://dx.doi.org/10.24875/recic.m22000338>
18. Cuadernos de Codificación CIE-10-ES. Pregunta No 18 [Internet]. Vol. 6. Unidad Técnica de CIE-10-ES. Ministerio de Sanidad; 2022 [citado 11 de diciembre de 2024]. Disponible en: <https://www.eciemarks.sanidad.gob.es/documentation>
19. Ruiz-García J, Refoyo E, Cuesta-López E, Jiménez-Valero S, Portela Á, Moreno R. Resultados comparativos entre el stent metálico y el stent bioabsorbible a los dos años de su implante. *Rev Esp Cardiol* [Internet]. 2014;67(1):66-8. Disponible en: <https://linkinghub.elsevier.com/retrieve/pii/S030089321300359X>
20. Pan M, Ojeda S. La clasificación de Medina desde su descripción en 2005. *Rev Esp Cardiol* [Internet]. 2023;76(3):146-9. Disponible en: <https://linkinghub.elsevier.com/retrieve/pii/S0300893222003773>

21. Libman Education. ICD-10-PCS code set for FY 2020: Coronary artery bifurcation [Internet]. YouTube [citado 11 de diciembre de 2024]. Disponible en: <https://www.youtube.com/watch?app=desktop&v=jFDNycd7fd4>
22. Kuehn L. ICD-10-PCS: Let's Solve the Coronary Artery Bifurcation Issue [Internet]. Libmaneducation.com. 2022 [citado 11 de diciembre de 2024]. Disponible en: <https://libmaneducation.com/icd-10-pcs-lets-solve-the-coronary-artery-bifurcation-issue/>
23. HCGTV: Haugen Consulting Group. HCGTV: Webinar-body parts, devices, and qualifiers, oh my! ICD-10-PCS coding for coronary bypass [Internet]. YouTube [citado 11 de diciembre de 2024]. Disponible en: <https://www.youtube.com/watch?app=desktop&v=JpKDOch9RB0>
24. Uribe CE, Zúñiga M, Stankovic G. Evaluación y tratamiento percutáneo de las bifurcaciones coronarias. *Rev Colomb Cardiol* [Internet]. 2017;24:56-64. Disponible en: <https://www.elsevier.es/es-revista-revista-colombiana-cardiologia-203-articulo-evaluacion-tratamiento-percutaneo-las-bifurcaciones-S0120563317302322>
25. Pan M, Ojeda S, Lostalo A. Revascularización percutánea de las lesiones en bifurcación. *REC: interventional cardiology* [Internet]. 2021;1:35-43. Disponible en: <http://dx.doi.org/10.24875/recic.m19000047>
26. Lassen J, Burzotta F, Banning A, Lefèvre T, Darremont O, Hildick-Smith D, et al. Percutaneous coronary intervention for the left main stem and other bifurcation lesions: 12th consensus document from the European Bifurcation Club. *EuroIntervention* [Internet]. 2018 [citado 11 de diciembre de 2024];13(13):1540-53. Disponible en: <https://eurointervention.pronline.com/article/percutaneous-coronary-intervention-for-the-left-main-stem-and-other-bifurcation-lesions-12th-consensus-document-from-the-european-bifurcation-club>
27. Cuadernos de Codificación CIE-10-ES. Pregunta No 14 [Internet]. Vol. 5. Unidad Técnica de CIE-10-ES. Ministerio de Sanidad; 2018. Disponible en: <https://www.eciemaps.sanidad.gob.es/documentation>
28. Esplugas E, Alfonso F, Alonso JJ, Asín E, Elizaga J, Íñiguez A, et al. Guías de práctica clínica de la Sociedad Española de Cardiología en cardiología intervencionista: angioplastia coronaria y otras técnicas. *Rev Esp Cardiol* [Internet]. 2000;53(2):218-40. Disponible en: [http://dx.doi.org/10.1016/s0300-8932\(00\)75087-1](http://dx.doi.org/10.1016/s0300-8932(00)75087-1)
29. Kim MS, Dean LS. In-stent restenosis: In-Stent restenosis. *Cardiovasc Ther* [Internet]. 2011;29(3):190-8. Disponible en: <https://pubmed.ncbi.nlm.nih.gov/20406239/>
30. Alfonso F, Byrne RA, Rivero F, Kastrati A. Current treatment of in-stent restenosis. *J Am Coll Cardiol* [Internet]. 2014;63(24):2659-73. Disponible en: <http://dx.doi.org/10.1016/j.jacc.2014.02.545>
31. Cuadernos de Codificación CIE-10-ES Nuevos códigos CIE-10-ES 2022 Diagnósticos y Procedimientos [Internet]. Vol. 11. Unidad Técnica de CIE-10-ES. Ministerio de Sanidad; 2021. Disponible en: <https://www.eciemaps.sanidad.gob.es/documentation>

32. Alfonso Rodríguez E, López Ferrero L, Martínez Benítez P, Oliva Linares K, Hechevarría Poymiró S, López Cabrera G, Llerena Rojas L, et al. Perforación coronaria TIPO III durante un IAMCEST en un paciente octogenario. *Rev. cuba. cardiol. cir. cardiovasc.* [Internet]. 2017 [citado 19 Dic 2024]; 23 (4). Disponible en: https://revcardiologia.sld.cu/index.php/revcardiologia/article/view/723/html_105
33. GRAFTMASTER™ Rx Stent coronary graft system [Internet]. Cardiovascular. abbott. [citado 11 de diciembre de 2024]. Disponible en: <https://www.cardiovascular.abbott/us/en/hcp/products/percutaneous-coronary-intervention/graftmaster-rx-coronary-stent-graft-system.html>
34. Núñez-Gil IJ, Bautista D, Pérez-Vizcaíno MJ, Cerrato E, Salinas P, Fernández-Ortiz A. Disección iatrogénica de aorta por catéter tipo A, sin afectar a la coronaria: estudio pronóstico a largo plazo. *Rev Esp Cardiol* [Internet]. 2015;68(3):254-5. Disponible en: <http://dx.doi.org/10.1016/j.recesp.2014.09.015>
35. Jurado-Román A, Gómez-Menchero A, Gonzalo N, Martín-Moreiras J, Ocaranza R, Ojeda S, et al. [camara] Documento de posicionamiento de la ACI-SEC sobre la modificación de la placa en el tratamiento de las lesiones calcificadas. *REC: interventional cardiology* [Internet]. 2023; Disponible en: <http://dx.doi.org/10.24875/recic.m22000342>
36. Cuadernos de Codificación CIE-10-ES. Pregunta Nº 26 [Internet]. Vol. 10. Unidad Técnica de CIE-10-ES. Ministerio de Sanidad; 2020. Disponible en: <https://www.eciemaps.sanidad.gob.es/documentation>
37. Cuadernos de Codificación CIE-10-ES Nuevos códigos CIE-10-ES 2024 Diagnósticos y Procedimientos [Internet]. Vol. 16. Unidad Técnica de CIE-10-ES. Ministerio de Sanidad; 2023. Disponible en: <https://www.eciemaps.sanidad.gob.es/documentation>
38. Shabbir A, Chipayo D, Jerónimo A, Travieso A, Gonzalo y N, Escaned J. Aterectomía orbital a 3 vasos guiada por corregistro en enfermedad coronaria multivaso calcificada. *REC: interventional cardiology* [Internet]. 2023; Disponible en: <http://dx.doi.org/10.24875/recic.m23000400>
39. Cuadernos de Codificación CIE-10-ES. Pregunta No 19 [Internet]. Vol. 8. Unidad Técnica de CIE-10-ES. Ministerio de Sanidad; 2019. Disponible en: <https://www.eciemaps.sanidad.gob.es/documentation>
40. Sekimoto T, Sato S, Mori H, Tanisawa H, Tsujita H, Kondo S, et al. Percutaneous coronary intervention for a healed erosion with excimer laser coronary angioplasty and drug-coated balloon angioplasty: a case report. *Front Cardiovasc Med* [Internet]. 2023;10:1153891. Disponible en: <http://dx.doi.org/10.3389/fcvm.2023.1153891>
41. McGovern L, Byrne RA. Pequeños márgenes y grandes ganancias: evidencia sobre la angioplastia con balones para la modificación de la placa en la reestenosis intrasent. *REC: interventional cardiology* [Internet]. 2022;4:4-5. Disponible en: <http://dx.doi.org/10.24875/recic.m21000249>

42. Cuadernos de Codificación CIE-10-ES. Pregunta N° 26 [Internet]. Vol. 10. Unidad Técnica de CIE-10-ES. Ministerio de Sanidad; 2020. Disponible en: <https://www.eciemaps.sanidad.gob.es/documentation>
43. Albiero R, Silber S, Di Mario C, Cernigliaro C, Battaglia S, Reimers B, et al. Cutting balloon versus conventional balloon angioplasty for the treatment of in-stent restenosis: results of the restenosis cutting balloon evaluation trial (RESCUT). *J Am Coll Cardiol* [Internet]. 2004;43(6):943-9. Disponible en: <http://dx.doi.org/10.1016/j.jacc.2003.09.054>
44. Linares Vicente JA, Ruiz Arroyo JR, Lukic A, Simó Sánchez B, Jiménez Melo O, Riaño Ondiviela A, et al. Resultado a los 5 años del balón de corte o incisión en el tratamiento de la reestenosis de stent coronario con balón farmacoadactivo. *REC: interventional cardiology* [Internet]. 2022; 4:12-18 Disponible en: <http://dx.doi.org/10.24875/recic.m21000221>
45. Morales-Ponce FJ, Blasco-Turrión S, Casquero-Domínguez S, Collado-Moreno C, Lobo-Torres I, Gómez-López A. Litotricia coronaria en lesión aortoostial gravemente calcificada no dilatada con balón de corte. *Rev Esp Cardiol* [Internet]. 2020;73(2):173-5. Disponible en: <http://dx.doi.org/10.1016/j.recsp.2019.07.003>
46. Jurado-Román A, Gómez-Menchero A, Amat-Santos IJ, Caballero-Borrego J, Ojeda S, Ocaranza-Sánchez R, et al. Diseño del estudio ROLLERCOASTR: atrectomía rotacional, litotricia o láser para el tratamiento de estenosis coronarias calcificadas. *REC: interventional cardiology* [Internet]. 2023;5:279-286. Disponible en: <http://dx.doi.org/10.24875/recic.m23000381>
47. Cuadernos de Codificación CIE-10-ES. Pregunta No 6 [Internet]. Vol. 12. Unidad Técnica de CIE-10-ES. Ministerio de Sanidad; 2021. Disponible en: <https://www.eciemaps.sanidad.gob.es/documentation>
48. Cuadernos de Codificación CIE-10-ES. Pregunta No 28 [Internet]. Vol. 10. Unidad Técnica de CIE-10-ES. Ministerio de Sanidad; 2020. Disponible en: <https://www.eciemaps.sanidad.gob.es/documentation>
49. Gómez-Polo JC, Villablanca P, Ramakrishna H. Asistencias ventriculares percutáneas en los pacientes agudos y en el intervencionismo coronario de alto riesgo. *REC: interventional cardiology* [Internet]. 2020; 2:280-287. Disponible en: <http://dx.doi.org/10.24875/recic.m20000127>
50. American Hospital Association, editor. AHA Coding Clinic for ICD 10 CM and ICD 10 PCS. Vol. 4. 2017.
51. Boy K. ICD-10-PCS coding for Impella external heart assist device [Internet]. *Hia-code.com*. Health Information Associates; 2022 [citado 11 de diciembre de 2024]. Disponible en: <https://hiacode.com/blog/education/pcs-coding-tip-external-heart-assist-device>
52. Uribarri González A. Impella como soporte mecánico durante la ICP de alto riesgo [Internet]. Sociedad Española de Cardiología. 2020 [citado 11 de diciembre]

de 2024]. Disponible en: <https://secardiologia.es/blog/11550-impella-como-sopORTE-mecanico-durante-la-icp-de-alto-riesgo>

53. Cuadros Celorrio M, Llanos Méndez A. Dispositivo de asistencia ventricular Impella Recover® 2.5. Informes de evaluación de tecnologías sanitarias AETSA 2009/02-5 [Internet]. 2009. Disponible en: https://www.aetsa.org/download/publicaciones/antiguas/AETSA_2009-02-5_Impella.pdf
54. Jurado-Román A, Freixa X, Cid B, Cruz-González I, Sarnago Cebada F, Baz JA, et al. Registro español de hemodinámica y cardiología intervencionista. XXXII informe oficial de la Asociación de Cardiología Intervencionista de la Sociedad Española de Cardiología (1990-2022). Rev Esp Cardiol [Internet]. 2023;76(12):1021-31. Disponible en: <http://dx.doi.org/10.1016/j.recesp.2023.07.014>

B. Preguntas a la unidad

Neoplasias

1. Morfología del adenocarcinoma villoglandular de cuello uterino. ¿Cuál sería el código de morfología correcto para el adenocarcinoma villoglandular de cuello uterino? Según hemos podido consultar es un subtipo poco frecuente del adenocarcinoma endometroide. ¿Debemos utilizar el código 8380/3? ¿O el 8140/3?

RESPUESTA

El adenocarcinoma villoglandular de cuello uterino es una neoplasia poco frecuente, con unas características histológicas y clínicas distintas a otros adenocarcinomas de cérvix. Afecta principalmente a mujeres menores de 40 años. Los hallazgos microscópicos son característicos e incluyen crecimiento exofítico, superficie de aspecto papilar y poca a moderada atipia nuclear. El pronóstico es mejor del esperado para los demás tipos de carcinoma cervical. El tratamiento debe ser conservador si la paciente desea preservar la fertilidad.¹

Actualmente en CIE-O-3.1 tenemos entrada para el Adenoma Villoglandular que envía al código 8263/0 Adenoma tubulovelloso, SAI

8263/0 Adenoma tubulovelloso, SAI

Adenoma papilotubular

Adenoma túbulo-papilar

Adenoma vellosoglandular

Este código de morfología (8263) con el dígito de comportamiento 3 nos envía a:

8263/3 Adenocarcinoma en adenoma tubulovelloso

Adenocarcinoma papilotubular

Adenocarcinoma tubulopapilar

Por tanto, para clasificar el adenocarcinoma villoglandular utilice esta morfología: **8263/3 Adenocarcinoma en adenoma tubulovelloso**

2. Sarcoma de Ewing extraóseo. ¿Cómo codificamos un sarcoma de Ewing extraóseo? Se trata de una masa de partes blandas en región del tronco celiaco, estadio IV (con adenopatías hilio-mediastínicas).

RESPUESTA

Dentro de la familia de tumores neuroectodérmicos primitivos se encuentra el sarcoma de Ewing, que forma parte de un grupo poco frecuente de tumores malignos no hereditarios con una anatomía patológica que se caracteriza por un patrón en sábana de células pequeñas, azuladas, de núcleo redondo, positivas frente a la glucoproteína de membrana CD99. En general son de origen óseo, pero en ocasiones pueden originarse a partir de partes blandas, denominándose sarcoma de Ewing extraóseo (SEE). La presentación extraósea primaria es infrecuente, y sus localizaciones principales son la pared torácica, los músculos paravertebrales, las nalgas y el espacio retroperitoneal. El SEE es más prevalente en adolescentes y adultos jóvenes (10-30 años de edad).²

Para su codificación el Índice Alfabético de Enfermedades nos remite a:

Sarcoma (de) - véase además Neoplasia, tejido conectivo, maligna
- Ewing, de - véase Neoplasia, hueso, maligna

En el caso del sarcoma de Ewing extraóseo debemos seguir la referencia “véase además Neoplasia, tejido conectivo, maligna” y desde ahí elegir el código en función de la localización. En este caso:

Neoplasia, neoplásico C80.1 C79.9 D09.9 D36.9 D48.9 D49.9

- tejido conectivo NCO C49.9 C79.89 D21.9 D48.1 D49.2

- - abdomen C49.4 C79.89 D21.4 D48.1 D49.2

C49.4 Neoplasia maligna de tejido conjuntivo y tejidos blandos de abdomen

9260/3 Sarcoma de Ewing

Y para las adenopatías hilio-mediastínicas:

C77.1 Neoplasia maligna secundaria y no especificada de ganglios linfáticos intratorácicos

9260/6 Sarcoma de Ewing, metástasis

3. Neoplasia del cuerpo calloso. ¿Cómo debemos codificar una neoplasia maligna del cuerpo calloso? El IA y tabla de neoplasias envía a dos códigos diferentes según se utilice una u otra entrada (neoplasia -cuerpo -calloso, que envía al código C71.0 Neoplasia maligna de cerebro, excepto lóbulos y ventrículos; o neoplasia -cerebro -cuerpo calloso, que envía al código C71.8 Neoplasia maligna de localizaciones contiguas de cerebro).

RESPUESTA

El **cuerpo calloso** es una estructura de sustancia blanca que conecta ambos hemisferios cerebrales y se ubica en el fondo de la fisura longitudinal del cerebro. Puede realizarse una extirpación parcial o total del mismo.

Se trata de una estructura perfectamente delimitada anatómicamente por lo que el código debiera ser el **C71.0** Neoplasia maligna de cerebro, excepto lóbulos y ventrículos, al que se accede por la búsqueda directa de su denominación (en similitud a otras estructuras cerebrales definidas, como cuerpo estriado, cápsula interna... y que se codifican con el **C71.0**).

Entrada en el Índice Alfabético:

Neoplasia, neoplásico

- cuerpo

- - calloso, cerebro C71.0_ C79.31_ _D33.2_D43.2_D49.6

El código **C71.8** se dejaría para cuando haya afectación del cuerpo calloso y otra u otras estructuras cerebrales contiguas sin punto de origen especificado o concreto. Tal y como indica el enunciado del **C71.8 Neoplasia maligna de localizaciones contiguas de cerebro**.

En este caso el Índice Alfabético:

Neoplasia, neoplásico

- cerebro NCOC C71.9_ C79.31_ _D33.2_D43.2_D49.6

- - cuerpo calloso C71.8_ C79.31_ _D33.2_D43.2_D49.6

Enfermedades de la sangre y órganos hematopoyéticos y ciertos trastornos que afectan al mecanismo inmunológico

4. Anemia crónica multifactorial. ¿Cómo se codifica una anemia crónica multifactorial en la que nos dan varias causas como responsables de la anemia? En este caso es una anemia crónica multifactorial (ICC, ERC y pérdidas digestivas crónicas probables)

RESPUESTA

Debe codificar la anemia en función de las causas que le dan de la misma.

En el IAE puede localizar los códigos de la siguiente manera:

Anemia (deficiencia de hemoglobina) (esencial) (general) (infantil) (primaria) (profunda) D64.9

- crónica

- - pérdidas sanguíneas D50.0

D50.0 Anemia ferropénica secundaria a pérdida de sangre (crónica)

Anemia (deficiencia de hemoglobina) (esencial) (general) (infantil) (primaria) (profunda) D64.9

- debida a (en) (con)

- - enfermedad

- - - crónica clasificada bajo otro concepto NCOC D63.8

- - - renal

- - - - crónica D63.1

D63.1 Anemia en enfermedad renal crónica

Anemia resistente a eritropoyetina (anemia resistente a EPO)

Codifique primero la enfermedad renal crónica (ERC) subyacente (N18.-)

D63.8 Anemia en otras enfermedades crónicas clasificadas bajo otro concepto

Codifique primero la enfermedad subyacente

Los códigos a aplicar en el caso que usted plantea son:

D50.0 Anemia ferropénica secundaria a pérdida de sangre (crónica)

(para la anemia por pérdidas digestivas crónicas probables)

D63.1 Anemia en enfermedad renal crónica

(para la anemia debida a la ERC. Es un código de manifestación, por eso aparece en azul y cursiva en la clasificación. Debe seguir la nota de instrucción que indica que **debe codificar primero la enfermedad renal crónica subyacente**)

D63.8 Anemia en otras enfermedades crónicas clasificadas bajo otro concepto

(para la anemia crónica debida a la ICC. Es un código de manifestación, por eso aparece en azul y cursiva en la clasificación. Debe seguir la nota de instrucción que indica que **debe codificar primero la enfermedad subyacente, en este caso la ICC**)

Mencionar además que, en ocasiones, puede aparecer en la documentación clínica la expresión “anemia crónica multifactorial” sin más información. En estos casos es preciso investigar cuáles son los factores responsables de la anemia (bien en la historia clínica o preguntando al facultativo responsable) y codificar en base a ellos. En el IAE bajo el término anemia no existen modificadores esenciales para “crónica multifactorial” por lo que el índice nos aboca a codificarlo como anemia sin más especificación, con el código **D64.9 Anemia, no especificada**

5. Síndrome hemofagocítico. ¿Cuál sería el código correcto para el síndrome hemofagocítico secundario a un Linfoma B Difuso de Células Grandes?

RESPUESTA

El síndrome hemofagocítico o linfocitosis hemofagocítica (HLH) fue descrito por primera vez por los pediatras Scott y Robbsmith en 1939. Es una enfermedad que se produce por una desregulación del sistema inmune en la que la activación permanente de los macrófagos, células natural killer (NK) y células T citotóxicas desempeñan el papel principal.

Existen formas primarias y formas secundarias desencadenadas por factores externos. En las formas primarias existe causa genética subya-

cente en un 30-70%. Pertenecen a este grupo las HLH familiares. Las formas secundarias son más frecuentes y se han descrito asociadas a inmunodeficiencias primarias, algunas infecciones, procesos neoplásicos (especialmente hematológicos), y a otras afecciones.

Cursa con fiebre persistente, hepatoesplenomegalia y citopenias (anemia y trombopenia son las más frecuentes). Pueden aparecer alteraciones del sistema nervioso central, linfadenopatías, o afectación hepatobiliar.

En el caso que usted plantea, para la codificación del síndrome hemofagocítico debe seguir el IAE de la siguiente forma:

Linfohistiocitosis, hemofagocítico (familiar) D76.1

D76.1 Linfohistiocitosis hemofagocítica

Histiocitosis de fagocitos mononucleares

Reticulosis hemofagocítica familiar

Debe codificar también el linfoma difuso de células B grandes, en función de la afectación ganglionar/extraganglionar, siendo el orden de los códigos el que determinen las circunstancias del contacto.

Linfoma (maligno) C85.90

-difuso de células grandes C83.3-

--B, de células C83.3-

C83.3- Linfoma difuso de células B grandes

Y añadir el código de morfología correspondiente 9680/36 Linfoma maligno difuso tipo B de células grandes, SAI-células B.

6. Enfermedad relacionada con IgG4. ¿Cómo se codifica la enfermedad IgG4?

RESPUESTA

La enfermedad relacionada a IgG4 (ER-IgG4) comprende un conjunto de enfermedades de presentación infrecuente, caracterizadas por afectación fibro-inflamatoria regional o sistémica, de etiología desconocida y curso subagudo, pudiendo comprometer cualquier órgano o tejido. Los órganos más frecuentemente afectados son el páncreas, las glándulas salivales y las lacrimales. Tres hallazgos histopatológicos caracte-

rizan a la enfermedad en el órgano afectado: presencia de esclerosis de patrón estoriforme, denso infiltrado linfoplasmocitario, y una proporción aumentada de células positivas para IgG4 por inmunohistoquímica respecto a las positivas para IgG.³

Para codificar esta entidad no disponemos en CIE-10-ES 5ª edición, 2024, de un código específico. En la próxima edición de 2026 aparecerá un código para describir esta enfermedad ER-IgG4: **D89.84 Enfermedad relacionada con IgG4**

Hasta entonces utilice el código **D89.89 Otros trastornos especificados que afectan al mecanismo inmunológico, no clasificados bajo otro concepto**

Se codificará además la afectación específica del órgano afectado, si procede, siendo el orden de los códigos el que determinen las circunstancias del contacto.

Enfermedades del aparato circulatorio

7. Trombosis de aurícula izquierda. ¿Sería correcto utilizar el código I24.0 Trombosis coronaria aguda que no produce infarto de miocardio, para clasificar la trombosis de orejuela auricular izquierda sin más especificación? Se trata de una trombosis auricular descrita en el informe de un TAC y recogida en el juicio diagnóstico final por el médico del paciente.

RESPUESTA

No es correcto utilizar el código **I24.0 Trombosis coronaria aguda que no produce infarto de miocardio**, ya que ese código refleja una trombo-
sis que tiene lugar en el interior de las arterias coronarias. La trombosis de orejuela auricular izquierda hace referencia a una trombosis que tiene lugar en una de las cavidades cardíacas. Los trombos en la orejuela izquierda se definen como la formación de un coágulo de sangre en una pequeña estructura en forma de bolsa dentro de la aurícula izquierda del corazón, conocida como orejuela izquierda. La formación de un trombo puede ser peligrosa porque puede obstruir el flujo sanguíneo normal o, en casos más graves, el coágulo puede desprenderse y viajar a través del torrente sanguíneo hacia otras partes del cuerpo. Por ejemplo, si un coágulo viaja al cerebro, puede provocar un infarto cerebral.

Respecto a la trombosis auricular, CIE-10-ES Diagnósticos diferencia dos situaciones: la que se produce después de un infarto agudo de miocardio, en las siguientes cuatro semanas, y la que se produce en otro momento diferente al anterior. Este marco etiológico y temporal debe ser documentado en la información clínica para asignar el código adecuado. La entrada en el IAE diferencia ambas situaciones:

Trombosis, trombótico (blanda) (múltiple) (progresiva) (silenciosa) (vaso) I82.90

- auricular - véase además Infarto, miocardio

- - antigua I51.3

- - después de infarto agudo de miocardio (complicación actual) I23.6

- - sin infarto I51.3

- intracardiaca NCOC (antiguo) (apical) (auricular) (atrial) (ventricular) I51.3

I23.6 Trombosis de aurícula, orejuela y ventrículo como complicación actual tras infarto agudo de miocardio

I51.3 Trombosis intracardiaca, no clasificada bajo otro concepto

Si no dispone de más información, como parece ser el caso de su consulta, debe seguir la siguiente entrada:

Trombosis, trombótico (blanda) (múltiple) (progresiva) (silenciosa) (vaso) I82.90

- intracardiaca NCOC(antiguo) (apical) (auricular) (atrial) (ventricular) I51.3

Y utilizar el siguiente código:

I51.3 Trombosis intracardiaca, no clasificada bajo otro concepto

Trombosis apical (antigua)

Trombosis atrial (antigua)

Trombosis auricular (antigua)

Trombosis mural (antigua)

Trombosis ventricular (antigua)

Excluye 1:

- *trombosis intracardiaca como complicación actual tras infarto agudo de miocardio (I23.6)*

Enfermedades del aparato digestivo

8. Shunt esplenorrenal. Se trata de un paciente con antecedentes de cirrosis hepática alcohólica (dependencia activa), hipertensión portal (con varices esofágicas, gastropatía de la hipertensión portal y shunt esplenorrenal). Ingresa por encefalopatía hepática grado I-II. El paciente evoluciona favorablemente y es dado de alta. En el juicio clínico del episodio actual aparece como primer diagnóstico “Encefalopatía hepática sin claro desencadenante, en probable relación con shunt esplenorrenal. ¿Cómo debemos codificar el shunt esplenorrenal en este episodio? Hemos utilizado el código I87.8 Otros trastornos especificados de venas. ¿Es correcto? ¿Debemos utilizar otro código?

El paciente es dado de alta pendiente de ingreso programado para cierre del shunt. En ese segundo ingreso para cierre del shunt, ¿podemos utilizar el código I87.8 como diagnóstico principal? ¿Debemos utilizar el de la hipertensión portal?

RESPUESTA

Los shunts esplenorrenales aparecen fundamentalmente en pacientes con enfermedad hepática crónica e hipertensión portal y son poco frecuentes en pacientes sin cirrosis.

La hipertensión portal es la complicación más frecuente de la hepatopatía crónica. Se define como un aumento del gradiente portocava, siendo clínicamente significativa cuando es mayor de 10 mmHg. A partir de ese valor aparecen las complicaciones de la hipertensión portal. Entre las manifestaciones clínicas de la hipertensión portal se incluyen las varices esofágicas, ascitis, síndrome hepato-renal, esplenomegalia, encefalopatía hepática, etc. La hipertensión portal se caracteriza por el desarrollo de circulación colateral portosistémica y cambios secundarios en el sistema venoso esplenoportal que pueden complicar el tratamiento de los pacientes con cirrosis e hipertensión portal.^{4,5}

En CIE-10-ES no existe actualmente un código específico para codificar un shunt esplenorrenal. De momento y hasta que dispongamos de un código más específico para codificar un shunt esplenorrenal puede utilizar el código:

I87.8 Otros trastornos especificados de venas

En el caso que usted plantea, de ingreso programado para cierre del shunt, el diagnóstico principal debe ser **K76.6 Hipertensión portal**, utilizando como código adicional **I87.8 Otros trastornos especificados de venas**, para la codificación del shunt, ya que en la Lista Tabular el código **K76.6 Hipertensión portal** contiene una nota de instrucción que dice utilice código adicional para cualquier complicación asociada.

9. Desinvaginación intestinal. En los informes de pediatría nos describen muchas desinvaginaciones intestinales con enema de agua o hidrostático. ¿Cómo debemos codificar este procedimiento?

RESPUESTA

La invaginación intestinal es una afección en la que un asa del intestino grueso o delgado se introduce dentro de otra, provocando obstrucción intestinal y problemas de circulación sanguínea en la pared intestinal. Algunas invaginaciones son temporales y no causan daño, pero otras, especialmente en el colon, pueden ser graves si no se tratan a tiempo. El tratamiento, conocido como desinvaginación intestinal, consiste en el uso de un enema de presión para reacomodar los segmentos intestinales. Dependiendo del material utilizado, el procedimiento varía: si se usa bario, se monitoriza mediante radioscopia, mientras que con suero se emplea ecografía. En ambos casos, el material es introducido a través de una sonda rectal. Generalmente, el paciente no es sedado, ya que la resistencia natural ayuda a reposicionar el intestino y reduce el riesgo de complicaciones.⁶

El objetivo por tanto es recolocar el intestino por lo que deberá usar el tipo de procedimiento Reposición, y la localización anatómica (intestino delgado o grueso) que indique la documentación clínica. Suponiendo que la invaginación estuviera en el íleon el código sería:

0DSB7ZZ Reposición de íleon, abordaje orificio natural o artificial

Cabe recordar que la utilización de técnicas de radioscopia como ayuda para la visualización en la realización de procedimientos diagnósticos y terapéuticos no es necesario codificarla. Otras técnicas de la Sección B Imagen, que se utilicen como guía para la realización de un procedimiento podrán codificarse si se desea.

10. Técnica de neumoperitoneo progresivo. ¿Cómo se codificaría la técnica de neumoperitoneo progresivo que se realiza previa a una eventroplastia? La técnica quirúrgica es la siguiente: Preparación de la pared abdominal con la técnica de neumoperitoneo progresivo, colocando un catéter de 3 luces con filtro bacteriano en la cavidad abdominal para insuflación diaria de aire. En un encuentro posterior le realizan la eventroplastia con malla retromuscular. ¿Es correcto el código 3E0M3SF Introducción en cavidad peritoneal de gas, otro gas, abordaje percutáneo? ¿O sería por inserción de dispositivo?

RESPUESTA

Los pacientes con hernias gigantes con pérdida de domicilio presentan defectos crónicos y grandes de la pared abdominal que van progresivamente alterando la fisiología normal de la propia pared y de los sistemas adyacentes. En estos pacientes el reintroducir súbitamente el contenido de la hernia en la cavidad abdominal puede dar lugar a problemas graves derivados de la falta de espacio, como el síndrome compartimental abdominal o un compromiso respiratorio agudo por el aumento súbito de la presión intraabdominal.

Para solventar estas complicaciones, Goñi Moreno describió en 1940 la realización de un neumoperitoneo progresivo preoperatorio para el tratamiento de las grandes hernias. Esta técnica se ha ido mejorando y modificando y actualmente se utiliza de forma general con buenos resultados.

Consiste en la colocación de un catéter intraperitoneal (de doble o triple luz, tipo catéter venoso central) tras la creación inicial de un pequeño neumoperitoneo con una aguja de Veress. Se puede hacer en quirófano bajo anestesia o con control radiológico por ECO o TAC. Después de la colocación del catéter se inyecta aire ambiente a través de un dispositivo con filtro antibacteriano. Se insufla de 0,5 a 1 litro de aire ambiente diariamente durante 10-15 días (en función de la tolerancia del paciente).⁷

La codificación de este procedimiento precisa dos códigos: uno para la inserción del catéter (dispositivo de infusión) y otro para la introducción del gas.

0WHG*3Z Inserción en cavidad peritoneal, de dispositivo de infusión, abordaje*

3E0M3SF Introducción en cavidad peritoneal de gas, otro gas, abordaje percutáneo

11. Maniobra de taxis. ¿Cómo codificaríamos una maniobra de taxis para reducir una hernia por ejemplo inguinal?

RESPUESTA

La maniobra de taxis es un procedimiento manual que se realiza para intentar reducir una hernia. El objetivo es devolver el contenido herniado (como intestino o grasa abdominal) desde el saco herniario a la cavidad abdominal. Se realiza para aliviar temporalmente los síntomas y evitar complicaciones, como la estrangulación herniaria, donde el flujo sanguíneo al tejido herniado se ve comprometido.

La descripción de la técnica, en el caso de una hernia inguinal, es la siguiente: se coloca al paciente en decúbito supino. El médico utiliza sus manos para aplicar una presión suave y sostenida sobre el área de la hernia, tratando de guiar el contenido herniado a través del anillo inguinal de regreso a la cavidad abdominal.

El íleon es la porción final del intestino delgado y es más propensa a herniarse debido a su proximidad al canal inguinal. Las hernias inguinales suelen involucrar el íleon o, en algunos casos, el yeyuno, pero rara vez el duodeno, que está ubicado más arriba en el abdomen y no se encuentra en una posición que lo haga susceptible a herniarse a través del canal inguinal.⁸

Para codificar la maniobra de taxis debe confirmar en la documentación o con el clínico responsable la parte del intestino que se ha herniado. Suponiendo que el caso que plantea sea una hernia de íleon, debe utilizar para su codificación el tipo de procedimiento Reposición, que se define como “recolocar en su localización habitual, o en otra localización adecuada, toda o parte de una estructura anatómica”.

0DSBXZZ Reposición de íleon, abordaje externo

Enfermedades del sistema musculoesquelético y del tejido conectivo

12. *Síndrome femoroacetabular*. ¿Cómo se codifica un síndrome femoroacetabular derecho?

RESPUESTA

El síndrome femoroacetabular es una afección de la articulación de la cadera provocada por un conjunto de anomalías morfológicas óseas que pueden afectar tanto al acetábulo como al fémur y que producen una disfunción anatómica.

El síndrome femoroacetabular también es conocido como pinzamiento femoroacetabular, choque femoroacetabular, atrapamiento femoroacetabular o “Impingement” femoroacetabular.

El dolor inguinal es la manifestación más frecuente y es una de las causas que influye en el desarrollo de una artrosis precoz de cadera.

Podemos diferenciar 3 tipos de síndrome femoroacetabular:

- Tipo CAM o LEVA: existe una prominencia ósea en la zona de la cabeza-cuello femoral que choca con el reborde acetabular.
- Tipo PINCER: existe una prominencia ósea en el acetábulo que choca con el cuello del fémur.
- Tipo MIXTO: coexisten las dos prominencias óseas anteriores.^{9,10}

Codificación con CIE-10-ES Diagnósticos: en el IAE el “síndrome femoroacetabular” no tiene entrada. Podemos elegir “síndrome pinzamiento” pero solo nos dirige a la articulación del hombro. La entrada por el término “atrapamiento” nos dirige:

Atrapamiento (en los dientes)

-articulación - véase Trastorno, articulación, tipo especificado NCOC

Utilizaremos entonces:

Trastorno (-s) (de) (del) - véase además Enfermedad

- articulación M25.9

- - tipo especificado NCOC M25.80

- - - cadera M25.85

M25.85 Otros trastornos especificados de articulación, cadera

M25.851 Otros trastornos especificados de articulación, cadera derecha

M25.852 Otros trastornos especificados de articulación, cadera izquierda

M25.859 Otros trastornos especificados de articulación, cadera no especificada

13. *Discogel*. Paciente con diagnóstico de hernia de disco L5-S1. Ingresa para tratamiento con Discogel. ¿Cómo debe codificarse este tratamiento? Por lo que hemos leído Discogel es un producto que está indicado para el tratamiento de las hernias discales. El procedimiento consiste en inyectarlo en el disco enfermo bajo control radiológico en quirófano. Se produce una deshidratación del disco que disminuye la hernia, descomprimiendo los nervios periféricos. ¿Cómo debemos codificarlo? ¿Con el código 0S523ZZ Destrucción de disco vertebral lumbar, abordaje percutáneo? ¿O con el código 3E0U3TZ Introducción en articulaciones de agente destructivo, abordaje percutáneo?

RESPUESTA

El tratamiento con Discogel es una técnica de descompresión química percutánea del disco intervertebral. Discogel es un compuesto de etanol gelificado con celulosa y nanopartículas de tungsteno, que se inyecta percutáneamente en el disco enfermo bajo control radiológico en quirófano. El tungsteno al ser un componente radio opaco permite visualizar la progresión del gel en el disco bajo control radiológico, y la celulosa por su capacidad gelificante limita el riesgo de fugas epidurales, que pueden ocurrir con el etanol puro. Reduce el dolor muy rápidamente, al disminuir la presión intradiscal debido a la deshidratación que produce, a su acción lítica sobre el nuevo crecimiento del nervio en el disco y a la necrosis producida por el alcohol. La técnica puede realizarse sin anestesia general, simplemente con sedación ligera y anestesia local, y según el nivel vertebral afectado la inyección se realiza de manera lateral anterior en el caso de las cervicales, o lateral posterior en las lumbares o torácicas. Como es una inyección de una

sustancia, debemos codificarla en la sección de Administración, con el código **3E0U3TZ** Introducción en articulaciones de agente destructivo, abordaje percutáneo.

En el Manual de Codificación de Procedimientos, 5ª edición, 2024, en el punto 1.4 aparece el siguiente texto: “Cuando el método empleado para destruir es una sustancia el tipo de procedimiento no es Destrucción; se codifica en la sección 3 Administración, como Introducción (3E0), identificando el objetivo de dicha administración con los caracteres adecuados de las columnas 6 y 7”.

Enfermedades del aparato genitourinario

14. Superficialización de una FAVI. ¿Qué código de diagnóstico principal debemos utilizar para un paciente con ERC que acude para superficialización venosa diferida de FAVI en un segundo tiempo? ¿Debemos usar el código Z48.812 Contacto para cuidados posquirúrgicos de cirugía en el aparato circulatorio? ¿O debemos utilizar el código de la ERC?

RESPUESTA

En el Cuaderno de Codificación nº 5 del primer semestre de 2018 se abordó el tema de la superficialización de una FAVI desde el punto de vista de la codificación de procedimientos (cuando se llevaba a cabo en el episodio de creación de la FAVI y cuando la superficialización se hacía de forma diferida). Puede consultar dicho Cuaderno para obtener más información.

Desde el punto de vista de la codificación de diagnósticos hemos de repasar la normativa recogida en el punto 21.3.7 del Manual de Codificación de Diagnósticos, 5ª edición 2024, respecto a los Cuidados Posteriores:

“Los códigos de cuidados posteriores incluyen aquellas situaciones en las que el **tratamiento inicial de una enfermedad ya se ha completado** pero el paciente requiere cuidados continuados durante la fase de curación o recuperación, o para las consecuencias a largo plazo de dicha enfermedad.

Los códigos Z de cuidados posteriores **no deben utilizarse si el tratamiento se dirige a una enfermedad actual** y aguda. En estos casos **se debe utilizar el código del diagnóstico...**”.

En este caso la superficialización de la FAVI forma parte de la creación de la misma (que se ha llevado a cabo en dos tiempos quirúrgicos). La creación de la FAVI es necesaria para que el paciente inicie el tratamiento con hemodiálisis para su enfermedad renal, por lo que cuando un paciente con enfermedad renal crónica ingresa para la superficialización venosa diferida de FAVI en un segundo tiempo el diagnóstico principal debe ser el código que clasifica la enfermedad renal crónica que corresponda, según la información recogida en la documentación clínica.

15. Reacción a membrana de dializador. Se trata de un paciente que ingresa por disnea, dolor precordial y tiritona de unos 10-15 minutos de duración tras conexión al equipo de hemodiálisis. Se decide desconexión del mismo y estudio, sin llegar a un diagnóstico. A las 24 horas presenta un cuadro similar tras 30 minutos de conexión al equipo de hemodiálisis. Por sospecha de reacción tardía a dializador Evodial 2.2 se decide interrumpir la sesión y cambiar a dializador Revaclear 400 que la paciente tampoco tolera, presentando clínica similar a los 45 min. Se cambia a pauta de hemodiálisis convencional con filtro de triacetato de celulosa con sesiones de hemodiálisis bien toleradas por lo que se decide alta.

¿Cómo se codifica el diagnóstico de “Probable reacción a membrana de hemodiálisis”? ¿Sería correcto utilizar los códigos T80.89XA + Y84.1 + R06.00 + R07.2 + Z99.2 + N18.6?

RESPUESTA

En los últimos años, se vienen describiendo reacciones asociadas al uso de membranas sintéticas, generalmente polisulfonas, que se han calificado de “alérgicas”, “de hipersensibilidad” o “anafilácticas”. Como origen de las mismas, se han barajado posibles causas que se están intentando corregir.

Las reacciones asociadas al uso de membranas sintéticas en HD (RAMS) pueden ser precoces o tardías, agudas o subagudas, graves o menos gra-

ves. Esto condiciona que la clasificación clínica clásica en tipo A/B no sea útil, llegando, incluso, a dificultar el diagnóstico.

Las formas de presentación, de más a menos frecuente, son: disnea, hipotensión, broncoespasmo, tos, vómitos u otra sintomatología digestiva, dolor precordial, prurito, urticaria, fiebre, cefalea y confusión. En los casos más graves se han descrito paradas cardiorrespiratorias e incluso la muerte. Es frecuente que se acompañen de eosinofilia e hipoxia; también se puede encontrar trombopenia. En la mitad de los casos, aparece en la primera semana de la exposición al dializador causante, pero este intervalo puede alargarse hasta 36 meses. En 2/3 de los casos, los síntomas aparecen en los primeros 30 minutos de la sesión de HD, pero puede aparecer en cualquier momento de la misma. Los pacientes que sufren una reacción aguda, grave y precoz, con disnea e hipotensión, son diagnosticados fácilmente. El problema radica en aquellos casos con sintomatología menos específica y tardía, que dificultan y enmascaran el diagnóstico, pudiendo pasar desapercibidas.

Las reacciones alérgicas a las membranas sintéticas de hemodiálisis se han descrito con la utilización de diferentes membranas: polisulfona, polietersulfona, polinefrona, poliariletersulfona y poliacrilonitrilo. En algunos de los casos publicados, el paciente se había dializado con varias de estas membranas presentando con todas ellas RAMS, con diferente clínica. En cualquier caso, al pasar a dializarse con triacetato de celulosa no volvieron a presentar más reacciones.

Según la información consultada está claro que se trata de una reacción adversa a los componentes de la membrana del dializador, y que pueden ser varios dependiendo de las marcas que hay en el mercado.

La CIE-10-ES no tiene un código específico para codificar este tipo de reacciones adversas. No hay entradas que lleven a identificar este evento adverso ni por alergia, hipersensibilidad, reacción adversa, complicación, etc.

Como sustancia en la tabla de fármacos no se puede encontrar porque no son fármacos como tal y como sustancias tampoco es fácil encontrar la apropiada, entre otras cosas porque el clínico no lo asocia a ninguna sustancia en concreto.

La mejor forma de identificar la reacción adversa sería por complicación de diálisis, ya que esta es debida al procedimiento de diálisis:

Complicación, de o después de (procedimiento médico o quirúrgico)
(tardía) Y84.9
- diálisis (riñón) Y84.1

Pero el problema es que el código informa que el evento adverso se ha producido después del procedimiento y no durante el procedimiento:

Y84.1 Diálisis renal como causa de reacción anormal del paciente o de complicación posterior, sin mención de evento adverso en el momento del procedimiento

(este código podría utilizarse para los casos en los que la sintomatología aparece una vez ha terminado el procedimiento)

De momento, para codificar la situación que usted plantea utilice los siguientes códigos:

T88.8XXA Otras complicaciones especificadas de atención quirúrgica y médica, no clasificadas bajo otro concepto, contacto inicial

T78.49XA Otros tipos de alergia, contacto inicial

R06.00 Disnea no especificada

R07.2 Dolor precordial

R25.1 Temblor no especificado

Y65.8 Otros eventos adversos especificados durante la atención quirúrgica y médica

N18.6 Enfermedad renal en estadio terminal

Z99.2 Dependencia de diálisis renal

Embarazo, parto y puerperio

16. Parto tras fecundación in vitro (FIV). Tengo dudas al codificar un parto en una paciente en la que el embarazo ha sido a través de FIV. Según la normativa, en estos casos, no se puede utilizar el código O09.81 Supervisión de embarazo resultante de técnica de reproducción asistida. ¿Se podría utilizar el código O26.89 Otras afecciones especificadas relacionadas con embarazo? ¿O el Z98.890 Otros estados posprocedimiento especificados?

RESPUESTA

Puede serle de utilidad la lectura del Monográfico de Obstetricia (publicado en el Cuaderno de Codificación nº 10, del segundo semestre de 2020, en concreto los puntos 4.4 Consulta ambulatoria prenatal en pacientes de alto riesgo, y el punto 5 Embarazo de alto riesgo) y del Manual de Codificación de Diagnósticos, 5ª edición, 2024 (punto 15.2.4 Embarazo de alto riesgo).

En el Monográfico de Obstetricia encontramos lo siguiente: “Los códigos de la categoría **O09 Supervisión de embarazo de alto riesgo**, identifican determinadas circunstancias por las cuales el embarazo es considerado de alto riesgo. Estos códigos se utilizan solo durante el periodo prenatal y permiten identificar el trimestre de gestación en que se produce el contacto”.

Y más adelante: “Aunque los códigos de la categoría **O09 Supervisión de embarazo de alto riesgo**, están concebidos para ser utilizados en las consultas obstétricas de alto riesgo (ver punto 4.4. Consulta ambulatoria prenatal en pacientes de alto riesgo), también se permite su uso durante los ingresos hospitalarios en el periodo prenatal, pero únicamente como diagnósticos secundarios porque con ellos se describe una circunstancia importante que requiere seguimiento o atención especial durante el embarazo. En el episodio del parto no se permite el uso de estos códigos **O09**. Solo se registrarán las complicaciones de un embarazo de alto riesgo en el parto con códigos correspondientes del capítulo 15 distintos al O09. Si no hay complicaciones durante el episodio del parto, se asignará el código **O80 Admisión para el parto a término no complicado**”.

Tanto en el Monográfico como en el Manual de Codificación encontrará ejemplos ilustrativos al respecto.

El hecho de ser un embarazo por FIV no significa una complicación en el episodio del parto. El parto se codificará como parto normal (**O80**), o se codificarán los problemas/complicaciones que estén presentes al ingreso del episodio del parto o se produzcan durante el mismo. No debe utilizarse el código **O26.89- Otras afecciones especificadas relacionadas con embarazo**, por defecto y el código **Z98.890 Otros estados posprocedimiento especificados**, no aporta información.

Lesiones traumáticas, envenenamientos y otras consecuencias de causas externas

17. Contacto inicial o contacto sucesivo en fractura trimaleolar. Se trata de una paciente diagnosticada en junio de 2024 de fractura trimaleolar de tobillo derecho, que se trata con inserción de fijador externo Hoffman II. Ingresa en un segundo tiempo para retirada del dispositivo de fijación externa, más RAFI con placa. La duda es, si en este segundo contacto para la inserción de la placa, el séptimo carácter del código S82.851- sigue siendo un contacto inicial (-A) puesto que el tratamiento del fijador externo ha sido algo provisional hasta que se ha podido realizar la cirugía definitiva con RAFI (así se desprende del informe), o bien se trata de un contacto sucesivo (-D).

RESPUESTA

La asignación del séptimo carácter debe basarse en el hecho de si el paciente está recibiendo un tratamiento activo. Un tratamiento activo es el que tiene como finalidad tratar y curar la enfermedad o lesión traumática actual, mientras esta se encuentre en la fase inicial de cuidados. Según está recogido en el Manual de Codificación de Diagnósticos, 5ª edición, 2024, en el punto 19.1.1.a Séptimo carácter “A” contacto inicial y 19.1.1.b Séptimo carácter “B” contacto sucesivo:

“El séptimo carácter “A” contacto inicial, se utiliza mientras el paciente está recibiendo tratamiento activo por su afección. Ejemplos de tratamiento activo son: tratamiento quirúrgico, atención en urgencias, evaluación y continuación de tratamiento por el mismo o por diferente médico. Cuando un paciente deba ser atendido por un nuevo facultativo o por otro especialista diferente, durante el transcurso del tratamiento de una lesión, la asignación del séptimo carácter debe basarse en el hecho de si el paciente está recibiendo un tratamiento activo y no en si un clínico lo ve por vez primera. Un tratamiento activo es el que tiene como finalidad tratar y curar la enfermedad o lesión traumática actual, incluyendo la reevaluación del tratamiento y de la lesión mientras esta se encuentre en la fase **inicial** de cuidados.

“El séptimo carácter “D” contacto sucesivo, se utiliza en los episodios que se producen después de que el paciente ha recibido el tratamiento

activo de su afección y ahora precise los cuidados habituales para su dolencia, en las fases de curación o recuperación. Son ejemplos de estos cuidados: cambio o retirada de escayola, radiografías para evaluar la consolidación de una fractura, retirada de dispositivos de fijación externo o interno, ajuste de la medicación, otros cuidados posteriores y visitas de seguimiento después del tratamiento de la lesión o afección”.

La elección del séptimo carácter en los códigos de las fracturas no depende del tiempo que haya pasado desde que se haya producido sino del tratamiento y cuidados que haya recibido.

En el caso presentado, la paciente sigue recibiendo cuidados destinados a tratar y curar la lesión traumática actual, ya que el problema no se ha resuelto completamente. El fijador externo Hoffman II fue una medida provisional para estabilizar la fractura, pero la lesión sigue siendo tratada activamente con la cirugía de reducción abierta y fijación interna (RAFI) con placa. Por esto, se debe usar el séptimo carácter “A” para indicar un “contacto inicial” en función del tipo de fractura que el paciente presente (cerrada o abierta, por tipo).

Factores que influyen en el estado de salud y contacto con los servicios sanitarios

18. Códigos Z. ¿Cuál es el código a utilizar como diagnóstico principal en un paciente que ingresa para retirada de un catéter doble J? En un episodio anterior fue diagnosticado de hidronefrosis y se colocó el catéter ureteral. Ahora ingresa para ureterorrenoscopia diagnóstica y retirada del catéter doble J. ¿Los códigos Z se pueden utilizar en hospitalización? ¿O son solo para cirugía ambulatoria?

RESPUESTA

El Diagnóstico Principal (DP) se define en el Manual de Codificación de Diagnósticos, 5ª ed. 2024, en el punto A.3.1.a Identificación del diagnóstico principal y de los diagnósticos secundarios: “Es el proceso patológico o circunstancia que después del estudio pertinente y al alta del paciente, y según criterio del facultativo, se establece como causa del ingreso (o contacto con el centro hospitalario). Siempre debe se-

cuenciarse en primer lugar y es independiente de la aparición de otros procesos o complicaciones de mayor duración o gravedad que puedan surgir durante el episodio de atención”.

En el caso que usted plantea entendemos que la ureterorrenoscopia descarta ya la obstrucción y por eso se retira el catéter doble J. En este caso el código que debe usar como diagnóstico principal es **Z46.6 Contacto para colocación y ajuste de dispositivo urinario**. Debe seguir la siguiente entrada en el Índice Alfabético:

Admisión (para) - véase además Consulta (para)

- ajuste (de)
- - dispositivo NCOC
- - - urinario Z46.6
- extracción de
- - endoprótesis ureteral Z46.6

Consulta (servicio de salud) (para) Z76.89

- extracción (de) - véase además Extracción
- - dispositivo Z46.9
- - - urinario Z46.6
- - endoprótesis
- - - ureteral Z46.6

Extracción (de) (del)

- catéter (urinario) (permanente) Z46.6
- dispositivo Z46.9
- - urinario Z46.6
- stent, endoprótesis vascular
- - ureteral Z46.6

Por otro lado, los códigos Z se pueden usar en ambos ámbitos (hospitalización o cirugía ambulatoria). No todos ellos pueden utilizarse como diagnóstico principal en hospitalización. A modo de ayuda, pueden resultarles útiles las validaciones que aparecen en los iconos que acompañan a los códigos finales en la lista tabular de la herramienta eCIEmaps. Las validaciones aparecen marcadas al lado del código con un símbolo de exclamación. Dejando el ratón sobre dicho símbolo aparecerá un desplegable indicando el detalle de las mismas.

19. Tratamiento prolongado con Metotrexato. Se trata de un paciente con artritis reumatoide en tratamiento semanal con metotrexato. ¿Con qué código debemos reflejar el tratamiento a largo plazo con este medicamento? La duda es si utilizar el código **Z79.631** Uso prolongado (actual) de agente antimetabolito (bajo este código aparece “Uso prolongado (actual) de metotrexato” pero la subcategoría de la que depende es **Z79.63** Uso prolongado (actual) de quimioterápico) o utilizar el código **Z79.624** Uso prolongado (actual) de inhibidores de la síntesis de nucleótidos (bajo este código aparece “Uso prolongado (actual) de inhibidores de la síntesis de purina (IMDH)” y la subcategoría de la que depende es **Z79.62** Uso prolongado (actual) de inmunosupresor, y el metotrexato, en este caso, se utiliza como inmunosupresor y bloquea la síntesis de purinas).

RESPUESTA

El metotrexato (MTX) es un fármaco de quimioterapia que forma parte de un grupo denominado antimetabolitos, análogos del ácido fólico. Se utiliza principalmente en el tratamiento de diferentes tipos de cáncer y a dosis bajas es activo y útil en patologías no cancerosas como fármaco modificador de las enfermedades, tales como artritis reumatoide, psoriasis, reacciones inmunológicas y enfermedad de Crohn.

Como bien expone en su pregunta el metotrexato aparece como término de inclusión “Uso prolongado de metotrexato” bajo el código **Z79.631** **Uso prolongado (actual) de agente antimetabolito**, y a su vez bajo la subcategoría **Z79.63** **Uso prolongado de quimioterápico**.

Se debe codificar bajo el código **Z79.631** en todos los casos, independientemente del uso que se le dé.

De la misma manera si produjese un efecto adverso, se codificaría bajo el código **T45.1X5-Efecto adverso de fármaco antineoplásico e inmunosupresor**.

Miscelánea

20. Anticuerpos monoclonales. Hemos visto en la nueva edición de CIE-10-ES, que se han creado dos códigos nuevos en relación con la administración de anticuerpos monoclonales por vía venosa periférica o central. Estos códigos son: **3E0(3,4)3GR** Introducción en (vena periférica/vena central) de otra sustancia terapéutica, otro anticuerpo monoclonal terapéutico, abordaje percutáneo. Estos códigos ¿podemos utilizarlos para la administración intravenosa de anticuerpos monoclonales para el tratamiento de enfermedades no neoplásicas? Hasta ahora, según lo recogido en el Cuaderno de Codificación nº 8 del segundo semestre de 2019 debíamos codificarlos como Inmunoterapia (inmunosupresor).

RESPUESTA

Sí, puede utilizar estos códigos para la administración intravenosa de anticuerpos monoclonales, para el tratamiento de enfermedades no neoplásicas. En la 5ª edición de CIE-10-ES Procedimientos, 2024, se incorporó, en la tabla 3E0 Introducción, el valor **R** Otro Anticuerpo Monoclonal Terapéutico, para las localizaciones anatómicas **3** Vena Periférica y **4** Vena Central, dando lugar a la creación de dos códigos nuevos:

3E0(3/4)3GR- Introducción en vena periférica/central de otra sustancia terapéutica, otro anticuerpo monoclonal terapéutico, abordaje percutáneo

Estos códigos deben utilizarse, tal como está recogido en el Cuaderno de Codificación nº 16, del segundo semestre de 2023 de Nuevos Códigos, para codificar su administración cuando no se use como antineoplásico y no tengan un valor específico en la sección X Nueva Tecnología.

21. Uso de los códigos *XXE5XT7* y *XXE5XV7*. Los códigos **XXE5XV7** Medición de infección, detección en suero-plasma de anticuerpos contra el sars-cov-2 por fluorescencia de nanopartículas, circulatorio, abordaje externo, nueva tecnología grupo 7, y **XXE5XT7** Medición de flujo arterial intracraneal, ARNm en sangre total, circulatorio, abordaje externo, nueva tecnología grupo 7, identifican procedimientos de extracción sanguínea. Anteriormente la CIE-10-ES no nos daba la posibilidad

de codificar análisis de sangre, ¿esto cambia con la quinta edición de CIE-10-ES o solo se usarán específicamente en los casos donde la historia clínica especifique el uso del Kit de Ischemia Care Respiratory and Stroke Test?

RESPUESTA

Puede encontrar información acerca del uso de estos códigos en el Cuaderno de Codificación nº 16 Nuevos Códigos 2024, del segundo semestre de 2023. Estos dos códigos junto con el **XXE97U7** Medición de infección, reacción en cadena de la polimerasa (PCR) del sars-cov-2 en fluido nasofaríngeo, nariz, abordaje orificio natural o artificial, nueva tecnología grupo 7, fueron creados para recoger la utilización del ISC-REST-Kit. El Kit proporciona tres resultados:

- ISCDx examina una muestra de sangre total como fuente de ARNm, para ayudar en el diagnóstico del ictus cardioembólico o por arteriosclerosis.
- QIAstat-Dx Respiratory SARS-CoV-2 es una prueba de PCR en muestra nasofaríngea para la detección de múltiples organismos virales y bacterianos respiratorios, incluido el virus SARS-CoV-2.
- QIAGEN Access Anti-SARS-CoV-2 es una prueba serológica digital rápida destinada a la detección cualitativa de anticuerpos totales contra el SARS-CoV-2 en suero y plasma humanos, utilizando nanopartículas fluorescentes.

Son necesarios los tres códigos para clasificar el uso del ISC-REST test kit:

XXE5XT7 Medición de flujo arterial intracraneal, arnm en sangre total, circulatorio, abordaje externo, nueva tecnología grupo 7

XXE5XV7 Medición de infección, detección en suero/plasma de anticuerpos contra el sars-cov-2 por fluorescencia de nanopartículas, circulatorio, abordaje externo, nueva tecnología grupo 7

XXE97U7 Medición de infección, reacción en cadena de la polimerasa (pcr) del sars-cov-2 en fluido nasofaríngeo, nariz, abordaje orificio natural o artificial, nueva tecnología grupo 7

Estos códigos se pueden utilizar de forma individual si solo se realiza alguna de las tres técnicas.

Por tanto, estos códigos son específicos para estas indicaciones y solo se utilizarán específicamente en los casos donde la historia clínica especifique el uso del Kit de Ischemia Care Respiratory and Stroke Test (completo o parte de él) las analíticas de sangre rutinarias no se codifican con CIE-10-ES.

Bibliografía

1. García Rodríguez SM, Rodríguez Rodríguez R, Villalba Martín N, Trujillo Carrillo JL, De la Torre Fdez. de Vega J. Adenocarcinoma villoglandular de cérvix. *Prog Obstet Ginecol (Internet)* [Internet]. 2011;54(8):431-5. Disponible en: <http://linkinghub.elsevier.com/retrieve/pii/S0304501311001427>
2. Halefoglul AM. Presentación de un sarcoma extraóseo de Ewing como una masa mediastínica posterior. *Arch Bronconeumol* [Internet]. 2013;49(2):82-4. Disponible en: <https://linkinghub.elsevier.com/retrieve/pii/S0300289612000993>
3. Contreras López R, Muñoz Oyarzo B, Miño Alcapio L, Selamé Romero ME, Frías Oyarzún A, Jara Silva S, et al. Nefropatía por enfermedad relacionada a IGG4. *Revista Médica del Maule* [Internet]. 2024 [citado 4 de diciembre de 2024];39(1):44-51. Disponible en: <https://www.revmedmaule.cl/volumen-39-no-1-may-2024/>
4. Jiménez-Sáenz M, Carmona-Soria I, Marcos-Sánchez F. Shunt espleno renal anómalo y trombosis portal en paciente con cirrosis hepática. *Revista Andaluza de Patología Digestiva* [Internet]. 21 de diciembre de 2009 [citado 4 de diciembre de 2024];32(6). Disponible en: <https://www.sapd.es/rapd/2009/32/6/15>
5. Tomás Pujante P, Jiménez Sánchez AF, Iglesias Jorquera E, Pons Miñano JA. Encefalopatía hepática secundaria a shunt espleno renal que se manifiesta. *Rev Esp Enferm Dig* [Internet]. 2018 [citado 4 de diciembre de 2024];110(6):400-1. Disponible en: https://scielo.isciii.es/scielo.php?script=sci_arttext&pid=S1130-01082018000600010
6. Hospital Universitario Virgen del Rocío. Documento de información para desinvasión intestinal [Internet]. 2019. Disponible en: <https://www.hospitaluvrociio.es/wp-content/uploads/2019/07/Desinvasinaci%C3%B3n-intestinal-noDPI.pdf>
7. López Sanclemente MC, Robres J, López Cano M, Barri J, Lozoya R, López S, et al. Neumoperitoneo preoperatorio progresivo en pacientes con hernias gigantes de la pared abdominal. *Cir Esp* [Internet]. 2013;91(7):444-9. Disponible en: <http://dx.doi.org/10.1016/j.ciresp.2012.08.004>
8. Pedraza Bermeo AM. Hernias de la pared abdominal [Internet]. *Internos de cirugía FSFB*. 2011 [citado 4 de diciembre de 2024]. Disponible en: <https://internoscirurgiafsfb.blogspot.com/2011/10/hernias-de-la-pared-abdominal.html>
9. Navarro N, Orellana C, Moreno M, Gratacós J, Larrosa M. Atrapamiento femoroacetabular. *Sem Fund Es Reumatol* [Internet]. 2012;13(1):15-22. Disponible en: <https://linkinghub.elsevier.com/retrieve/pii/S1577356611000972>
10. Junquera R, Junquera I. Síndrome de choque femoroacetabular [Internet]. *Fisioterapia-online*. FisioOnline; [citado 4 de diciembre de 2024]. Disponible en: <https://www.fisioterapia-online.com/glosario/sindrome-de-choque-femoroacetabular>

Información y dudas sobre codificación

Se autoriza la reproducción total o parcial de los Cuadernos de Codificación CIE-10-ES siempre que sea para uso no comercial y haciendo referencia al documento: «Subdirección General de Información Sanitaria. Cuadernos de Codificación CIE-10-ES. Madrid. Ministerio de Sanidad».

Para la notificación de erratas de la CIE-10-ES de la edición vigente, solicitamos la cumplimentación del formulario disponible a tal efecto, en la siguiente página electrónica:

<https://www.eciemaps.sanidad.gob.es/errata>

Para la consulta de dudas relacionadas con la asignación de códigos o aplicación de la normativa en codificación clínica, solicitamos la cumplimentación del formulario disponible a tal efecto, en la siguiente página electrónica:

<https://www.eciemaps.sanidad.gob.es/question>

Para otras informaciones, puede dirigirse al Servicio de Información de Actividad Sanitaria Subdirección General de Información Sanitaria. Ministerio de Sanidad. Pº del Prado, 18-20. 28014 MADRID. E-mail: icmbd@sanidad.gob.es



GOBIERNO DE ESPAÑA MINISTERIO DE SANIDAD

www.sanidad.gob.es