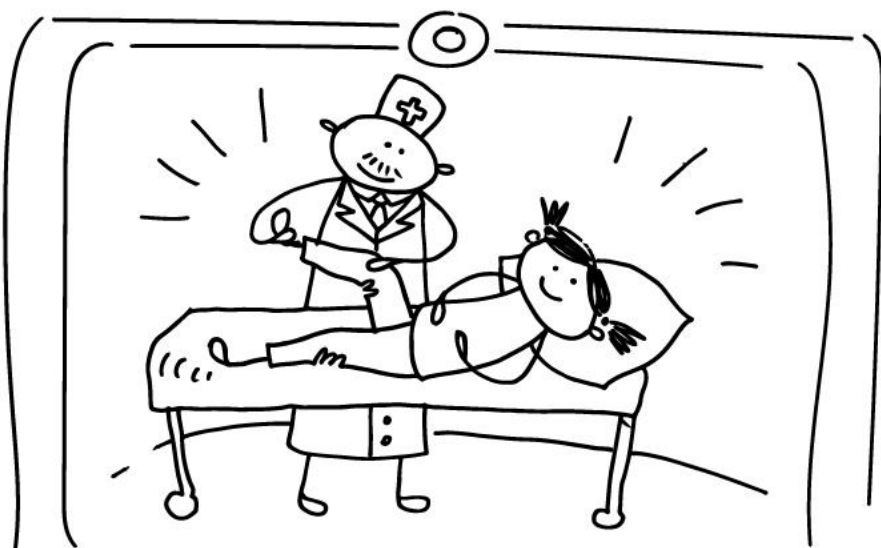


7^a Jornada Nacional sobre dolor infantil

3 de noviembre 2023



U=23



La atención a los niños y jóvenes con dolor y sus familias: Un deber inexcusable

CASO CLÍNICO: TRATAMIENTO INTERDISCIPLINAR DE UN ADOLESCENTE CON DOLOR CRÓNICO

MODERADOR: Ernesto Martínez García. Servicio de Anestesiología y Reanimación. Hospital Universitario Infantil Niño Jesús. Madrid

PARTICIPAN:

Ester Solé. Cátedra de Dolor Infantil URV-FG. Universitat Rovira i Virgili. Tarragona

Beatriz de la Calle. Servicio de Rehabilitación del Hospital Universitario Río Hortega. Valladolid.

Raquel Torres Luna. Enfermería de la Unidad de Dolor infantil. Hospital Universitario La Paz. Madrid.

Mercedes Alonso Prieto. Coordinadora Unidad Dolor Infantil. Hospital Universitario La Paz. Madrid

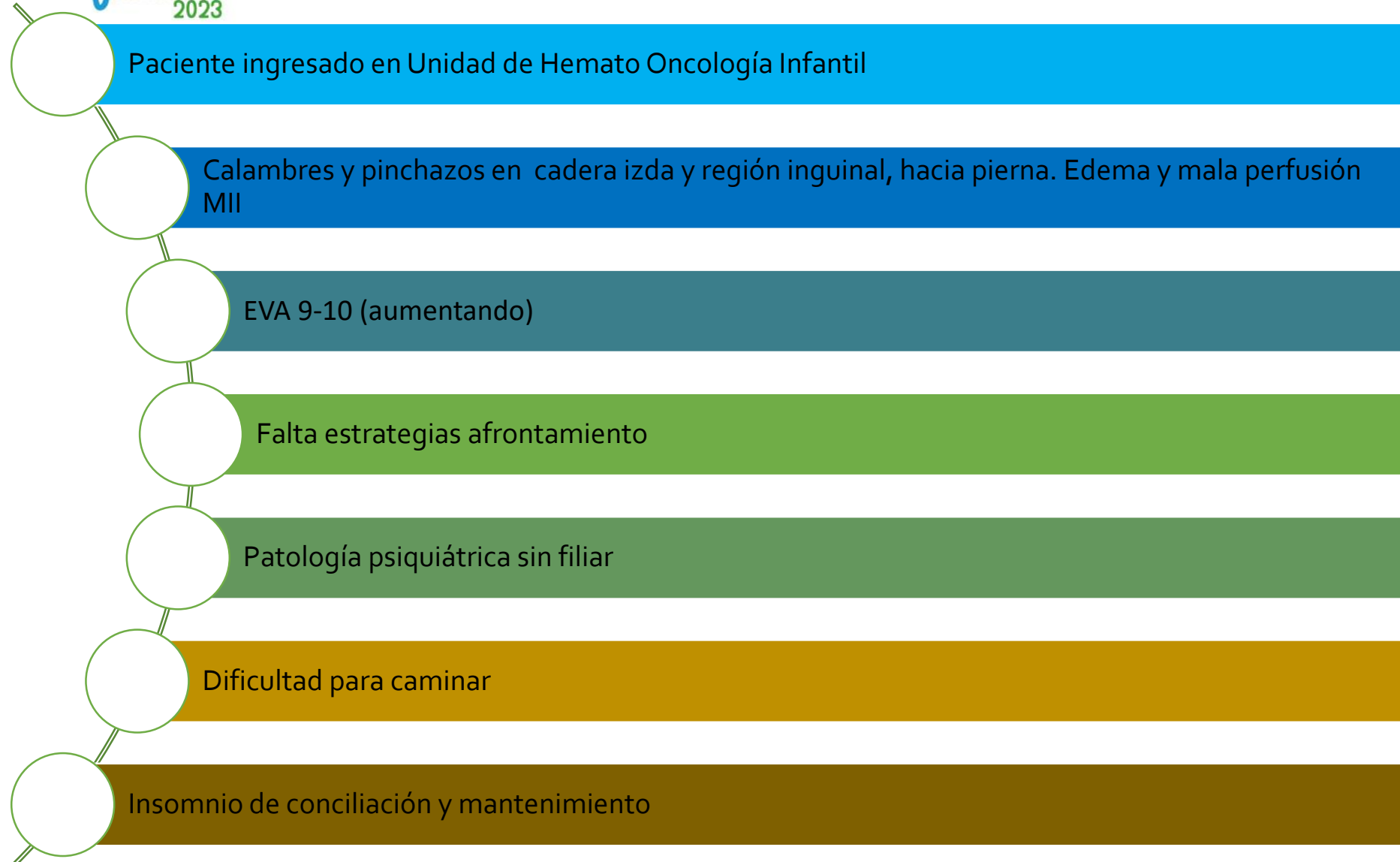
VARÓN DE 17
AÑOS

SOSPECHA DE
MASA PÉLVICA:
OSTEOSARCOMA

UN AÑO DE
EVOLUCIÓN

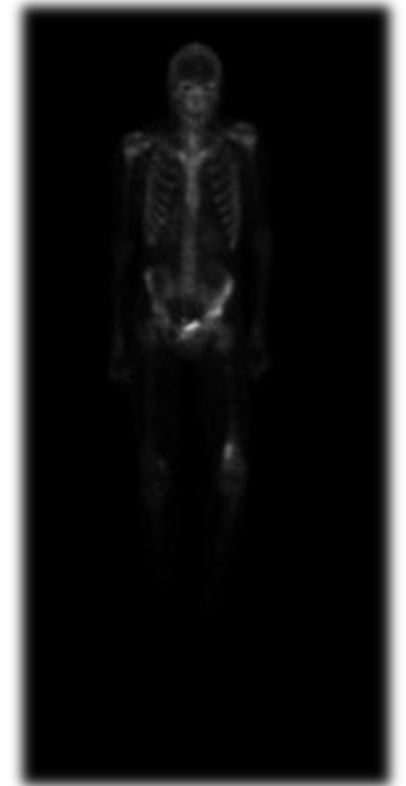
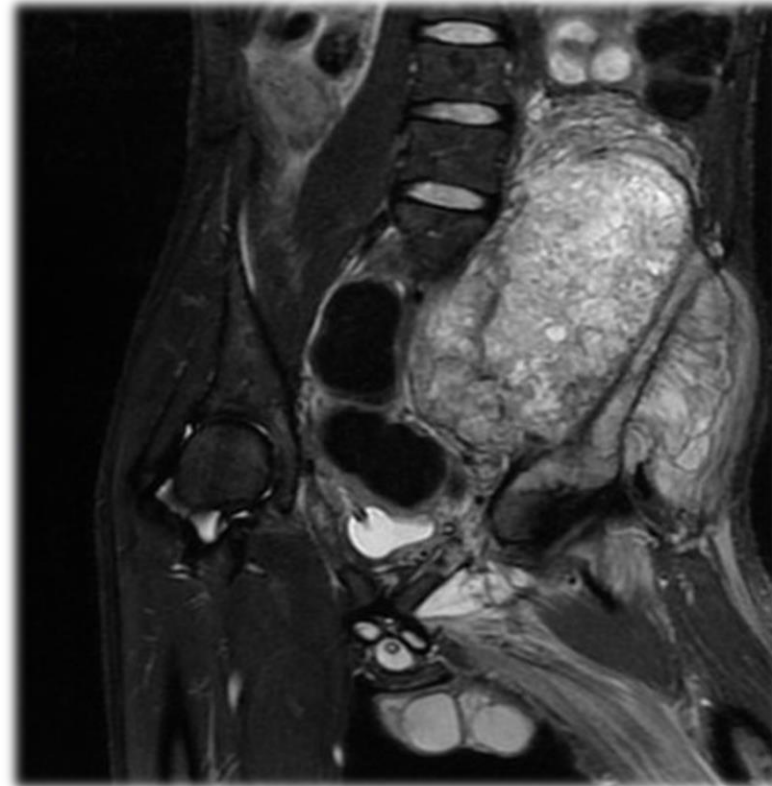
VALORADO POR
MÚLTIPLES
ESPECIALISTAS

DOLOR
MÚLTIPLES
LOCALIZACIONES



DIAGNÓSTICO: OSTEOSARCOMA PÉLVICO

- Tumores óseos 0,2% de tumores malignos.
- Osteosarcoma o sarcoma de Ewing
- 14%: tumores pélvicos
- Mal pronóstico
- Osteosarcoma: 27% supervivencia en los 5 años



Hu X & cols. Does primary tumor resection improve survival for patients with sarcomas of pelvic bones, sacrum, and coccyx who have metastasis at diagnosis? *Eur Spine J.* 2023;10.

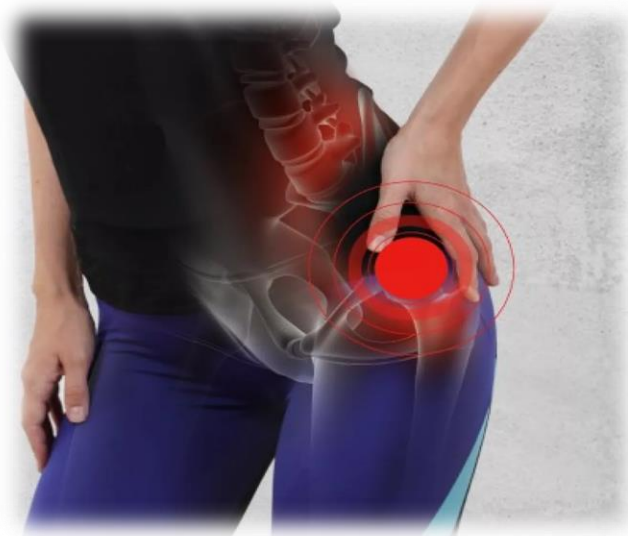
Laitinen MK, Parry MC, Morris GV, Jeys LM. Pelvic bone sarcomas, prognostic factors, and treatment: A narrative review of the literature. *Scand J Surg.* 2023;112(3):206-215.

¿CÓMO TRANSCURRIERON LOS HECHOS?

INICIO DOLOR:
MAY 20

INICIO TRATAMIENTO:
H. LA PAZ MAR 21

ABR 21



- 6 meses:

- Paracetamol,
- Metamizol
- Ibuprofeno

-15 días:

- Pregabalina
- Tramadol
- Diazepam

-En hospital:

- Ajuste dosis
- PCA morfina

-En hospital:

- Ajuste dosis
- PCA **M+K**
- Paracetamol
- Metamizol
- Pregabalina
- ROTACIÓN OPIÁCEOS
METADONA
- **RIVOTRIL**

¿CÓMO TRANSCURRIERON LOS HECHOS?

JUN 21: ALTA A
CASA

- Paracetamol
- Metamizol
- Tramadol
- Pregabalina
- **Metadona**
- **AMITRIPTILINA**
- **Rescates**
morfina oral

SEP 21: INGRESO
POR INFECCION

- Ajuste dosis
- + **CLONIDINA**



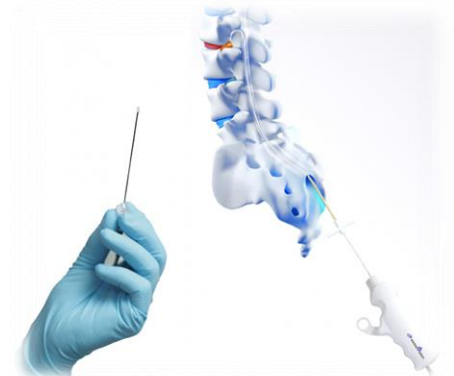OCT 21

- CAIDA ACCIDENTAL: nuevo dolor en ambas rodillas y cadera
- ✓ ROTACIÓN : **TAPENTADOL**
- ✓ PCA bolos: M + K
- ✓ Pregabalina
- ✓ Clonidina
- ✓ Amitriptilina

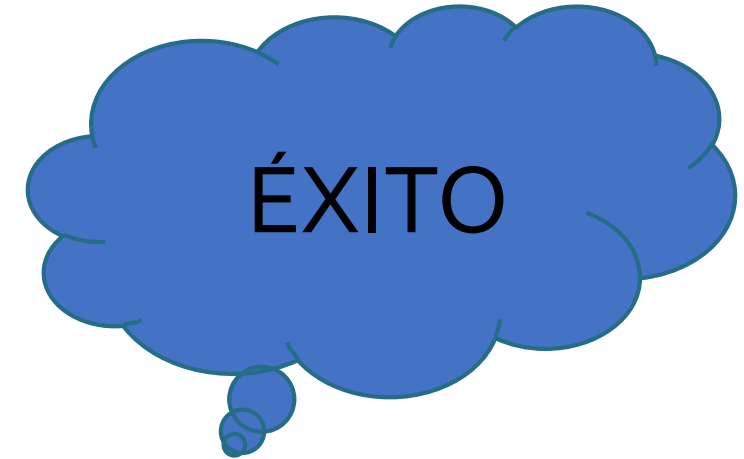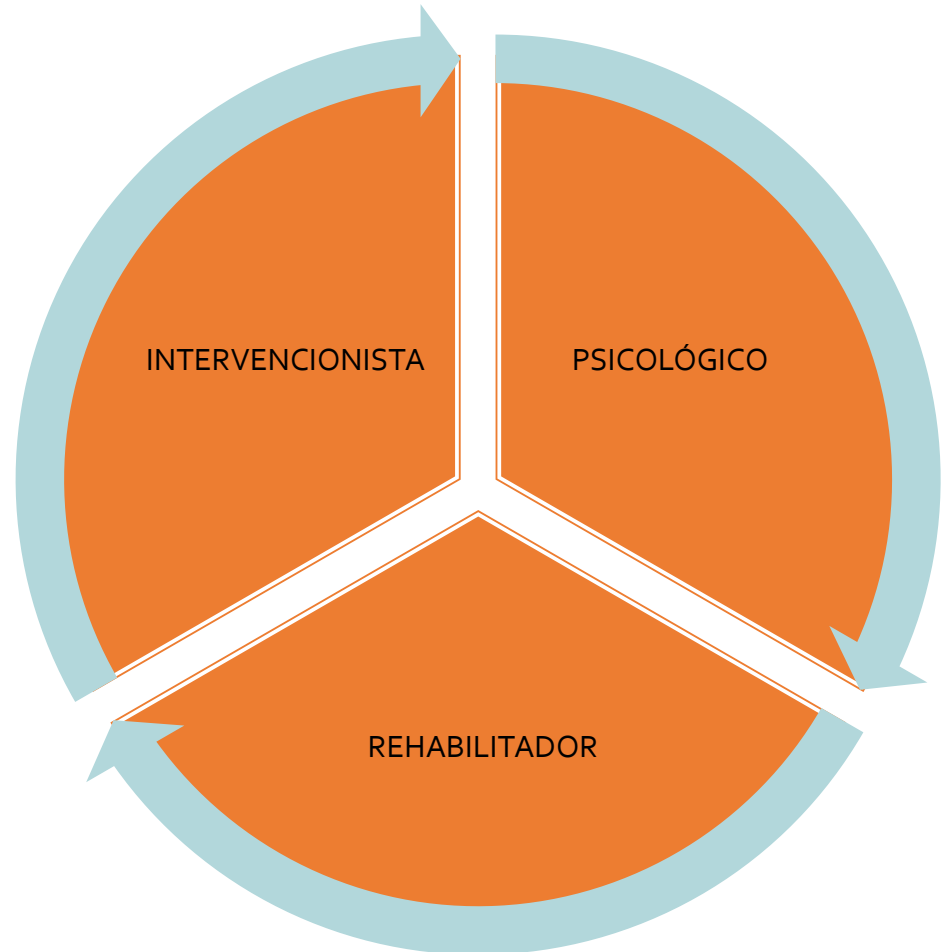
¿CÓMO TRANSCURRIERON LOS HECHOS?

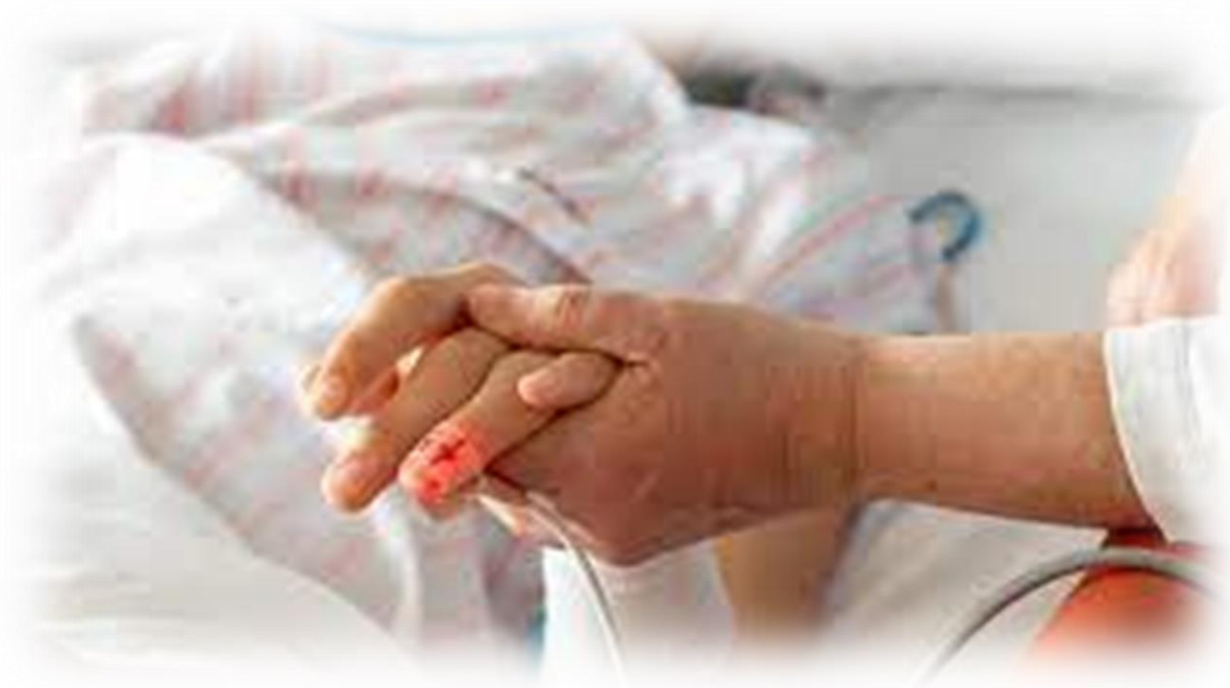NOVIEMBRE 21: NUEVOS FOCOS
DE DOLOR: BRAZO, ESPALDA

¿NUEVAS OPCIONES
TERAPÉUTICAS?



¿ABORDAJE MULTIDISCIPLINAR?





EL DESENLACE

¿CÓMO TRANSCURRIERON LOS HECHOS?

NOV 21

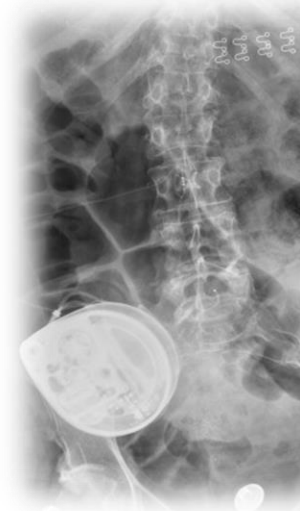- ROTACIÓN: **OXICODONA**
- Paracetamol
- Metamizol
- Pregabalina
- Clonidina
- Amitriptilina
- **PALIATIVOS**

DIC 21

- **T. INTERVENCIONISTAS:**
dosis test morfina IT
- Radioterapia
- ROTACIÓN: **METADONA**
- **INTENTO COLOCACIÓN BOMBA IT (FALLIDO):**
hematoma epidural con
daño neurológico y pérdida
de movilidad en MMII

ENE 22

- **COLOCACIÓN BOMBA IT**
 - Clonidina
 - Amitriptilina
 - Paracetamol
 - Metamizol
 - Rescates de **morfina oral y fentanilo sublingual**



FEB 22: SEDACIÓN PALIATIVA

“Tengo un tumor del tamaño de una pelota de rugby y no se puede operar”

EL ESPAÑOL

COLUMNAS / QUIJOTADAS

Se llamaba David y ha muerto con 17 años

por Daniel Ramírez •

8 marzo, 2022 - 03:33

 GUARDAR

“Yo no comparto esa teoría que dice que sólo se puede tener un mejor amigo. Todos vosotros sois lo mejor que me ha pasado en la vida”



MUCHAS GRACIAS
POR VUESTRA
ATENCIÓN

