CASO PRÁCTICO 1

Mujer de 28 años con antecedente personal de crisis epilépticas desde hace 2 años, en tratamiento con carbamazepina, que por falta de respuesta se cambió hace tres semanas a lamotrigina. Consulta por lesiones cutáneas de 48 horas de evolución que comenzaron con edema facial y que posteriormente se generalizaron en forma de un exantema máculopapular. Además, presenta mal estado general y fiebre de 38.8 ºC**.** A la exploración presenta un exantema máculopapular eritematoso generalizado, confluente e infiltrado en tronco y extremidades con acentuación folicular, edema facial y poliadenopatías (Figura 1). En la analítica sanguínea destaca GOT 320 U/L, GPT 260 U/L, GGT 165 U/L, eosinofilia de 3200 /□L y linfocitos atípicos.

FIGURA 1

Preguntas:

1. Describa el diagnóstico clínico diferencial y los datos del caso clínico que apoyan la principal sospecha diagnóstica.

2. Ante este cuadro clínico, ¿qué pruebas complementarias realizaría inicialmente y qué herramienta utilizaría para ayudar a confirmar o excluir el diagnóstico que sospecha?

3. Describa los desencadenantes más frecuentes del cuadro clínico.

4. Describa el pronóstico y el tratamiento de elección en este caso.

CASO PRÁCTICO 2

Varón de 35 años, sin antecedentes de interés, que acude a consulta por que en los últimos 6 meses le han aparecido pápulas eritematosas y vesículas, excoriadas y agrupadas, localizadas principalmente en la superficie extensora de los codos, las rodillas, la zona lumbar y los glúteos (Figura 1). Refiere que son intensamente pruriginosas. El paciente afirmaba presentar ocasionalmente distensión abdominal y diarrea. Se realizó una biopsia cutánea en la que se encontraron los hallazgos que se muestran en la Figura 2.

FIGURA 1

FIGURA 2

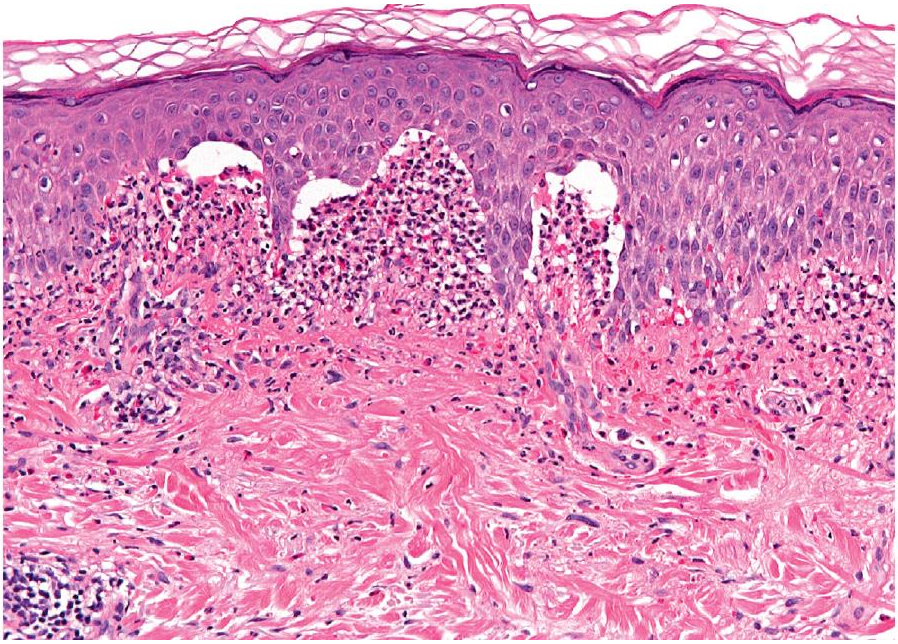

Preguntas:

1. **Describa el diagnóstico diferencial y en qué se basa el diagnóstico del cuadro clínico que sospecha.**

2. **Describa la histología de la biopsia cutánea (Figura 2) y que hallazgos esperaría encontrar en la inmunofluorescencia directa.**

3. **Describa los desencadenantes y las asociaciones del cuadro clínico que sospecha.**

4. **Tratamiento y pronóstico**

CASO PRÁCTICO 3

Mujer de 57 años, sin alergias conocidas a medicamentos, hipertensa y diabética, en tratamiento con sitagliptina/metformina desde hace 8 meses y enalapril desde hace 2 años. Además, artritis reumatoide en tratamiento con leflunomida.

La paciente consulta por una lesión ulcerada en la pierna derecha de 4 semanas de evolución tras un traumatismo con una escalera. La lesión había ido creciendo en las últimas semanas con dolor intenso asociado y había consultado a su médico de cabecera que le había pautado amoxicilina/clavulánico 875/125mg 1 comprimido cada 8h durante 7 días. Ante la ausencia de mejoría acude a Urgencias.

A la exploración presenta una lesión ulcerada de bordes sobreelevados de 7x7cm en la pierna derecha, sin otras lesiones a distancia (ver figura). En la analítica destaca leucocitosis de 14.0x10E9/L (neutrófilos 80%, linfocitos 15%, monocitos 5%), bioquímica y perfil hepático sin alteraciones, PCR 70mg/L (normal < 5mg/L).

Se realiza una biopsia cutánea en la que se objetiva un infiltrado denso de neutrófilos que ocupa toda la dermis sin vasculitis asociada.

Preguntas:

1. Describa el diagnóstico diferencial y en qué se basa el diagnóstico

2. Describa las pruebas que pediría para confirmar el diagnóstico.

3. Describa posibles asociaciones y desencadenantes que hayan podido estar implicados en este caso.

4. ¿Qué tratamiento realizaría en este caso?