CASO PRÁCTICO 1

Pregunta 1. Varón de 62 años, con antecedentes de cardiopatía isquémica en fase dilatada, con fracción de eyección del 32%. Previamente portador de desfibrilador automático monocameral en prevención primaria. Con máxima titulación de fármacos pronósticos, se demostró incompetencia cronotropa en prueba de esfuerzo y se realizó actualización a dispositivo bicameral. Desde hace años mantiene una situación clínica estable con una clase funcional NYHA II-III. No tiene otros antecedentes de interés.

Hoy acude a consulta de desfibriladores, y en el seguimiento se documentan 4 episodios como el que se muestra, totalmente asintomáticos, de duración menor a 3 minutos.

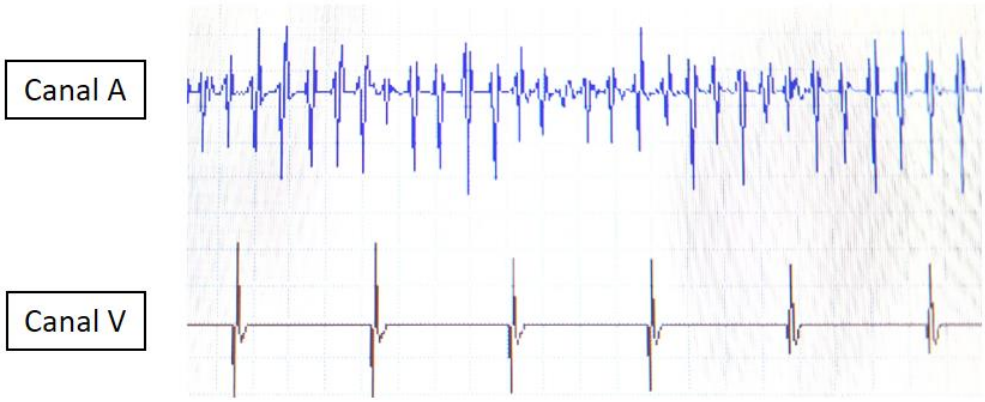

Con la información disponible del paciente, comente qué medidas generales, procedimientos o fármacos podrían estar indicados en el manejo de este paciente.

Pregunta 2. Dos meses después de la consulta previa, acude a Urgencias porque desde ayer percibe palpitaciones y deterioro de clase funcional, con menor tolerancia al esfuerzo. No presenta signos congestivos. El electrocardiograma realizado en Urgencias muestra el siguiente trazado:

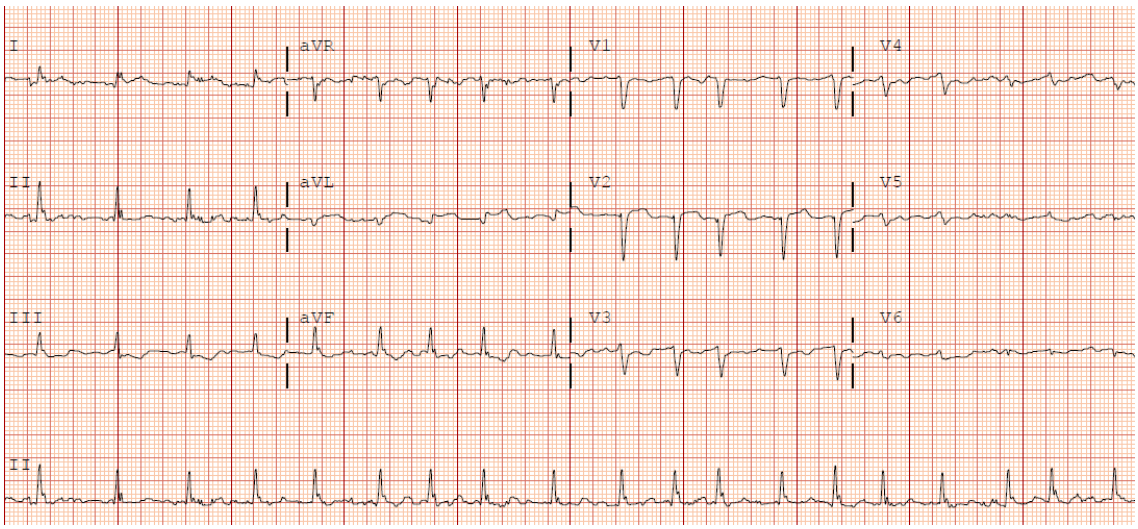

¿Cómo cambiaría el manejo previo del paciente según el resultado de esta prueba? Detalle qué maniobras terapéuticas utilizaría en la fase aguda y qué tratamiento recomendaría crónicamente.

Pregunta 3. El paciente no acudió de nuevo a Urgencias, pero, cuando fue citado en consultas de Insuficiencia Cardiaca Avanzada y Trasplante Cardiaco, describió múltiples episodios de palpitaciones y deterioro de clase funcional que, cuando aparecían, duraban varios días. En el ecocardiograma reglado se documenta lo siguiente:

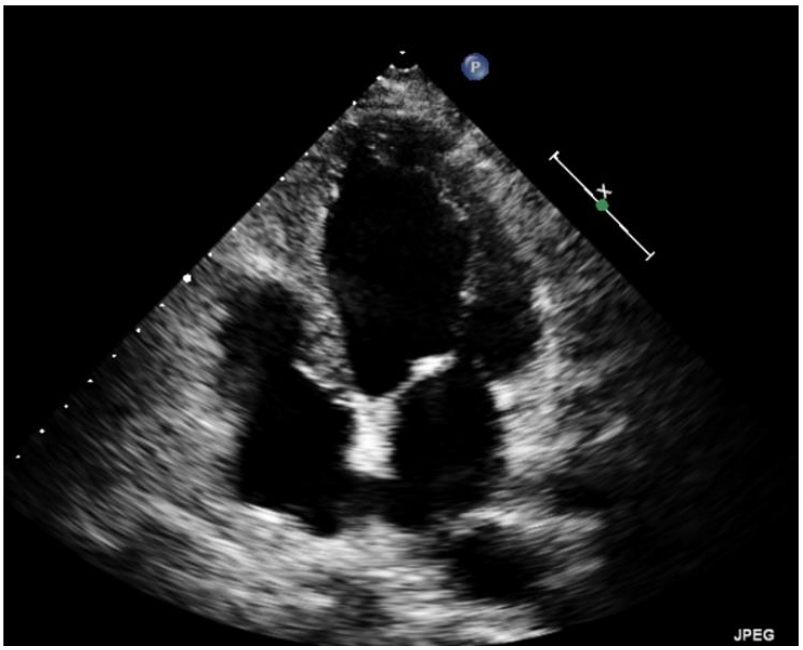

Diám. VI td: 5,4 cm
Diám. VI td index: 2,9
FE VI (4C): 29,4 %
VTD VI (4C): 129,1 ml
VI VTS (4C): 91,2 ml
VTD VI (4C) index: 70,7 ml/m²
Diám. TSVI: 2,12 cm

Vol AI (4C): 57,6 ml
Vol AI (4C) indexado: 31,6 ml/m²

Detalle si recomendaría o no un procedimiento invasivo en este paciente y por qué. ¿Hay alguna característica de este paciente que aconseje o desaconseje un abordaje invasivo de su patología?

Pregunta 4. Las siguientes imágenes pertenecen a un procedimiento realizado en este paciente. El procedimiento se realizó sin incidencias. El paciente y sus familiares consultan por la técnica realizada. Las imágenes muestran dos momentos diferentes del procedimiento.

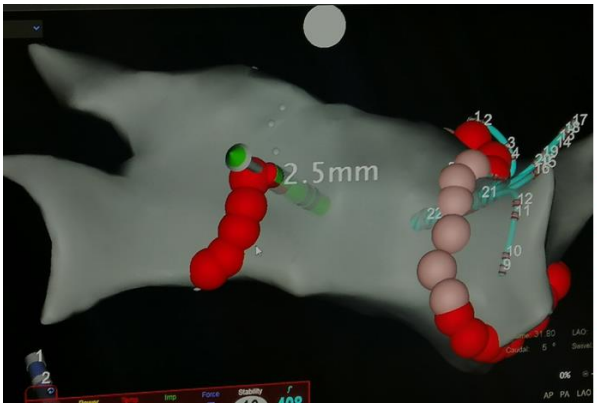

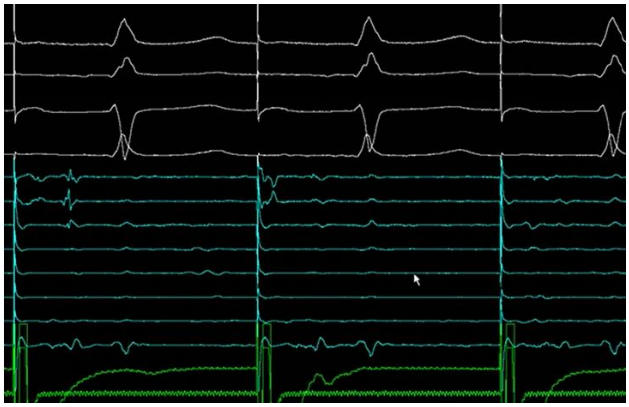

Describa qué técnica se ha utilizado y si tiene motivos para pensar que ha sido eficaz.

CASO PRACTICO 2

Pregunta 1. Hombre de 62 años, fumador activo con hipertensión arterial, diabetes mellitus tipo 2 e hipercolesterolemia que acude a urgencias por disnea progresiva y palpitaciones rápidas de 1 semana de evolución, con ortopnea y edemas periféricos. En la exploración física destaca la presencia de ingurgitación yugular a 45º, tonos arrítmicos a 80 lpm, soplo pansistólico apical II/VI, crepitantes bibasales y edemas con fóvea pretibiales. El tratamiento domiciliario incluye ácido acetilsalicílico 100 mg diarios, enalapril 20 mg diarios, metformina 850 mg/8 h, linagliptina 5 mg diarios, y simvastatina 20 mg diarios.

El electrocardiograma realizado en Urgencias es el siguiente:

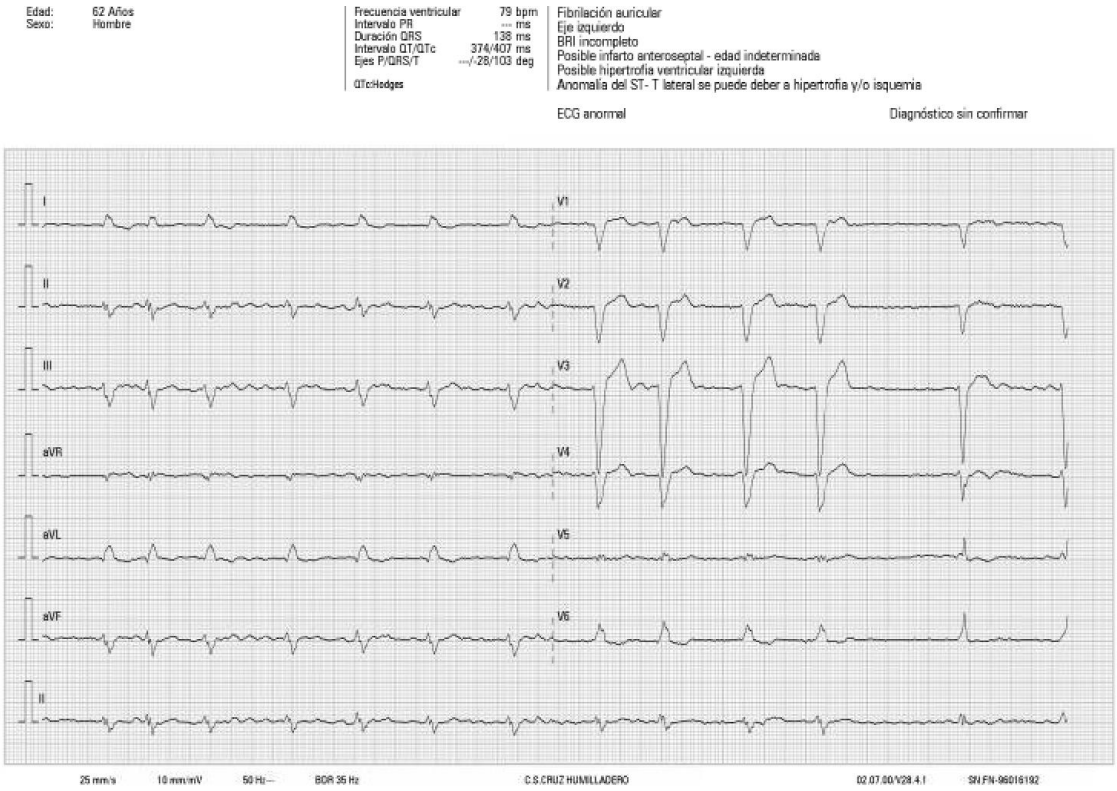

Ante la sospecha de insuficiencia cardíaca aguda en contexto de fibrilación auricular de novo, ¿qué pruebas deben llevarse a cabo para llegar a un correcto diagnóstico sindrómico e iniciar un tratamiento adecuado?

Pregunta 2. El ecocardiograma muestra un ventrículo izquierdo de tamaño normal, hipoquinesia generalizada y FEVI 34%, con insuficiencia mitral moderada de mecanismo restrictivo, insuficiencia tricuspídea ligera, aurícula izquierda de 40 mm y cavidades derechas normales con TAPSE 20 mm, presión arterial pulmonar estimada de 45 mmHg, sin presencia de derrame pericárdico.

¿Cuál es el diagnóstico sindrómico y cuál es el manejo diagnóstico para aclarar la etiología?

Pregunta 3. Se descarta enfermedad arterial coronaria. Evoluciona con buena respuesta al tratamiento depletivo. Al alta presenta fibrilación auricular con respuesta ventricular controlada.

¿Cuáles son las opciones de manejo terapéutico a corto y medio plazo?

CASO PRÁCTICO 3

Pregunta 1. Paciente de 63 años de edad, varón, trabajador activo (empresario). Buena calidad de vida. Camina diariamente 5 km. Buen nivel cognitivo. Vive con su familia, mujer y dos hijos.

Como antecedentes personales de interés destaca HTA y DMT2

El motivo de consulta actual es dolor centrotorácico, irradiado a región submandibular y espalda de aproximadamente 1 hora de evolución.

TRATAMIENTO ACTUAL:

- Metformina 1000 mg - sitagliptina 50 mg - 1 comp/12h.

- Dapagliflozina 10mg/24h.

- Torasemida 5 mg/24h.

- Amlodipino 5 mg c/24h.

Enfermedad actual: Una hora antes de consultar, tras acabar ese día la jornada laboral (visitar a unos clientes caminando), presenta un dolor retroesternal opresivo y continuo, acompañado de náuseas y un vómito y sudoración profusa, que le obliga a consultar en Urgencias del Hospital. El dolor tiene carácter opresivo y no se modifica con la respiración profunda o los movimientos. En la primera valoración en el Servicio de Urgencias, con menos dolor (4/10), tiene una tensión arterial de 143/93 mmHg, una frecuencia cardíaca de 84 latidos por minuto, una frecuencia respiratoria de 23 rpm y una saturación de O2 en el pulsioxímetro de 97%. La exploración física es normal, sin presentar soplos cardíacos. En el Servicio de Urgencias se realiza un primer ECG que se muestra:

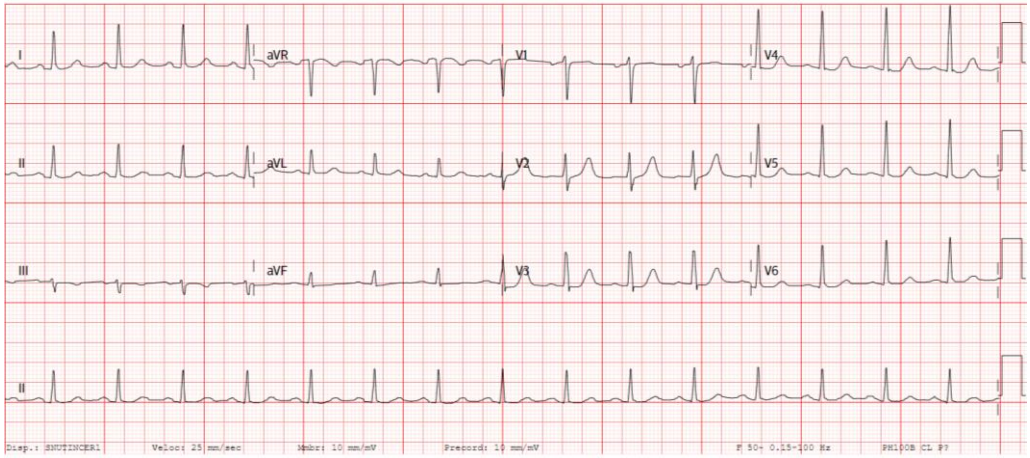

Ante este paciente con esta presentación clínica ¿cuál sería su diagnóstico diferencial y su diagnóstico de presunción inicial? Por otro lado, ¿cuáles serían sus medidas iniciales de manejo de la situación clínica, de técnicas diagnósticas y de tratamiento?

Pregunta 2: A las 3 horas de su estancia en Urgencias el paciente está asintomático, se obtienen el resultado de la analítica y se realiza un nuevo electrocardiograma (sin dolor) que se muestra:

Analítica: hemoglobina 14.3 gr / dl; Creatinina 1 mg/ dL, Filtrado glomerular CKD-EPI 72 ml/min/sc; Na 143 meq/L; K 4.4 mEq/L; Troponina T 314,70 (Límite de detección = 5 pg/mL; Límite superior de referencia (percentil 99) = 14 pg/mL); NT-proBNP 223 pg/mL (N < 300 pg/mL); Proteína C reactiva (PCR) 25,47 mg/L (N < 3 mg/L);

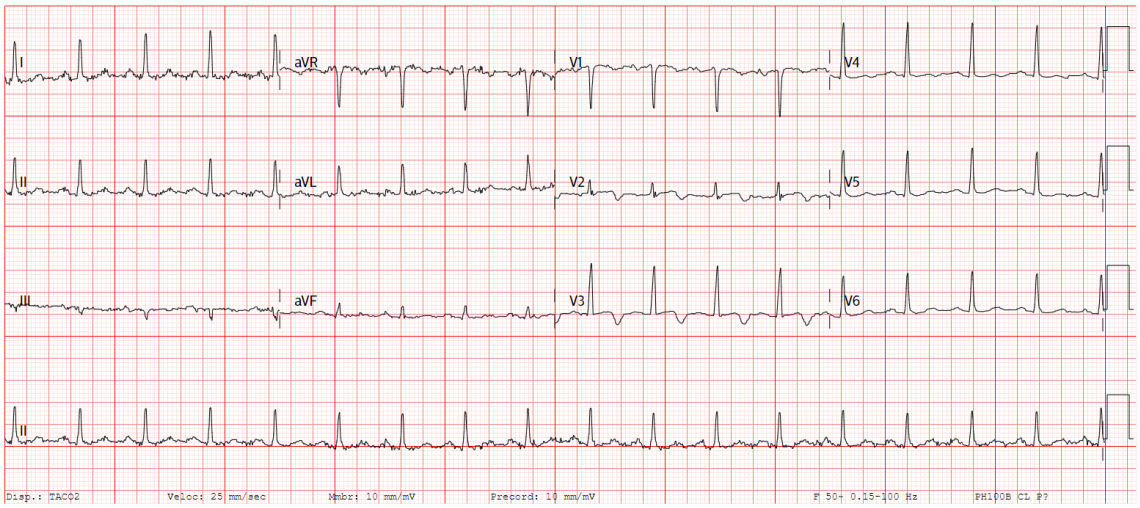

En el momento actual, ¿Cuál sería tu diagnóstico de confirmación, sus medidas de tratamiento farmacológico y la posible estrategia del momento adecuado para la realización del estudio angiográfico en este paciente?

Pregunta 3. En el estudio angiográfico coronario se documenta que el paciente presenta una lesión obstructiva significativa del 95% en la descendente anterior proximal. Además, presenta una lesión con una estenosis moderada (49%) en la Circunfleja media. Posteriormente a la revascularización el paciente evoluciona de forma satisfactoria y es dado de alta sin incidencias. Se adjuntan parámetros analíticos y ecocardiografía al alta.

SITUACIÓN CLÍNICA AL ALTA:

FC: 74 lpm; TA: 142/81 mmHg; IMC 32

ECOCARDIOGRAFÍA:

Ventrículo izquierdo no dilatado, ligeramente hipertrófico con trastorno de la contractilidad anterior, anteroseptal y apical. FEVI 51%. Función diastólica con relajación prolongada (disfunción diastólica tipo 1). Ventrículo derecho de tamaño y función normal. Insuficiencia mitral ligera. No existen datos de hipertensión arterial pulmonar. Vena cava inferior de tamaño normal. Ausencia de derrame pericárdico. Eco pulmonar normal, con presencia de líneas A.

ANALÍTICA:

Hemoglobina 13 gr/dl; Creatinina 1 mg/dL, Filtrado glomerular CKD-EPI 68 ml/min/sc; Na 143 meq/L; K 4.4 mEq/L; NT-proBNP 123 pg/mL (N < 300 pg/mL); Proteína C reactiva (PCR) 2 mg/L (N < 3 mg/L).

Colesterol total 162 mg/dL(120 - 220); Triglicéridos 155 mg/dL (50 - 200); Colesterol HDL 32 mg/dL; Colesterol LDL 98 mg/dL; HbA1c 8.3%

Cociente Albúmina / Creatinina 166,69 mg/g creat (0,00 - 30,00)

¿Cuáles serían sus recomendaciones en relación a?:

- **La revascularización del árbol coronario, arteria responsable y otros territorios.**
- **Las medidas farmacológicas y no farmacológicas que prescribiría al alta.**
- **Las medidas farmacológicas y no farmacológicas a largo plazo (durante el primer año de seguimiento).**