


DOCUMENTO DE CONSENSO SOBRE MANEJO DE LA VIRUELA DEL MONO EN PACIENTES HOSPITALIZADOS



Coordinación:

Francisco Javier Membrillo de Novales. Sociedad Española de Enfermedades Infecciosas y Microbiología Clínica (SEIMC)

Paloma Navas Gutiérrez. Sociedad Española de Medicina Preventiva, Salud Pública y Gestión Sanitaria (SEMPSPGS).

Han participado en la redacción y revisión:

Centro de Coordinación de Alertas y Emergencias Sanitarias. Dirección General de Salud Pública, Calidad e Innovación. Berta Suárez Rodríguez y Fernando Simón Soria.

Asociación Española de Dermatología y Venereología. Irene Fuertes de la Vega y Alicia Comunión Artieda.

Asociación Española de Pediatría (AEP). Enrique Bassat Orellana.

Sociedad Española de Enfermedades Infecciosas y Microbiología Clínica (SEIMC). Federico García García y Mar Vera García.

Sociedad Española de Ginecología y Obstetricia (SEGO). Anna Suy Franch.

Sociedad Española de Infectología Pediátrica (SEIP). Cristina Calvo Rey.

Sociedad Española de Medicina Familiar y Comunitaria (SEMFYC). Javier Arranz Izquierdo.

Sociedad Española de Medicina General (SEMG). Fernando Pérez Escamilla y María Teresa Jorge Bravo.

Sociedad Española de Medicina Preventiva, Salud Pública y Gestión Sanitaria (SEMPSPGS). Margarita Mosquera González y Paloma Navas Gutiérrez.

Sociedad Española de Medicina de Urgencias y Emergencias (SEMES). Sara Gayoso Martín.

Sociedad Española de Médicos de Atención Primaria (SEMERGEN). Manuel Linares Rufo.

Sociedad Española de Oftalmología (SEO). María del Carmen García Sáenz.

1.	INTRODUCCIÓN	4
2.	DIAGNÓSTICO CLÍNICO	4
3.	DIAGNÓSTICO MICROBIOLÓGICO	5
4.	TOMA DE MUESTRAS	6
a.	Muestras para estudio específico PCR Monkeypox	6
b.	Otras muestras a tomar según el diagnóstico diferencial	6
c.	Despistaje de infecciones de transmisión sexual	7
5.	TRATAMIENTO	7
5.1.	Indicaciones de ingreso	7
5.2.	Tratamiento de soporte	8
5.3.	Tratamiento antiviral específico	10
5.4.	Afectación ocular	15
5.5.	Proctitis	17
5.6.	MEDIDAS DE PREVENCIÓN DE LA TRANSMISIÓN DURANTE EL INGRESO	19

1. INTRODUCCIÓN

Desde el mes de mayo de 2022 está en curso un brote de viruela del mono (Monkeypox) en España y otros países. La viruela del mono ha sido declarada por la OMS el 23 de julio de 2022 como emergencia de salud pública de importancia internacional (ESPII).

Este documento ha sido elaborado por un equipo multidisciplinar de sociedades científicas a propuesta del Ministerio de Sanidad con el objetivo de aportar información adicional sobre el manejo clínico y la gestión de casos de viruela del mono en el Sistema Nacional de Salud. Para facilitar el acceso a la información sobre manejo en cada ámbito asistencial se han elaborado documentos específicos para paciente ambulatorio, paciente hospitalizado, paciente pediátrico y paciente embarazada.

La mayor parte de los casos de viruela del mono cursan con afectación leve y no requieren ingreso hospitalario, pero determinadas complicaciones o factores de riesgo pueden requerir ingreso hospitalario. El presente documento tiene como objetivo dar indicaciones de ingreso, pautas de manejo clínico, diagnóstico, terapéutico y de medidas de prevención en el ámbito del paciente hospitalizado por sospecha o confirmación de viruela del mono.

2. DIAGNÓSTICO CLÍNICO

La rápida detección de nuevos casos es fundamental para cortar posibles cadenas de transmisión, precisando de un alto nivel de sospecha clínica.

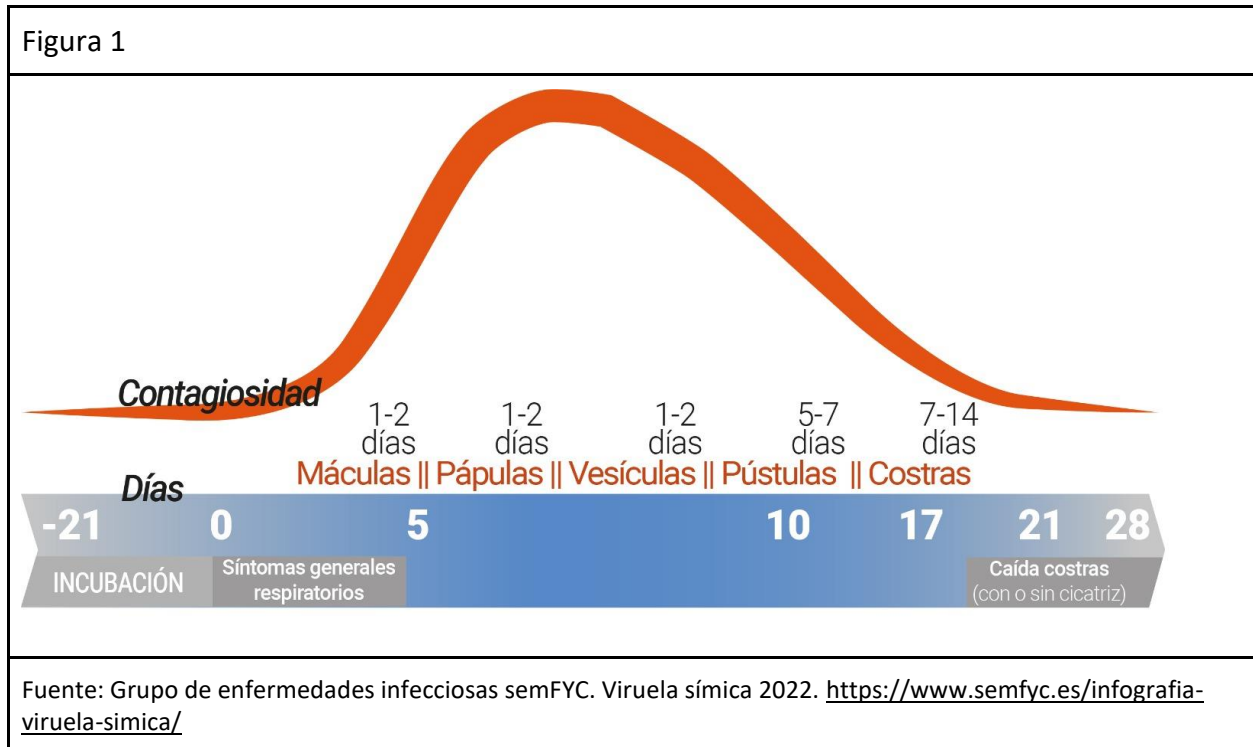
La cronología de la enfermedad es la siguiente:

- Período de **incubación** de 6-13 días (rango 5-21 días).
- Período de **invasión**, con unos 5 días de duración (figura 1): fiebre (63,8%), linfadenopatías regionales (61,2%) (diagnóstico diferencial con varicela, sarampión, viruela), astenia intensa (46,9%), mialgias (36,4%), cefalea intensa (31,9%), dolor lumbar. La identificación en esta fase es difícil, a menos que exista un antecedente epidemiológico teniendo en cuenta el brote actual¹.
- Período de lesiones cutáneas (**exantema**): Aparece de forma inicial en la zona de inoculación a los 1-5 días de la fiebre. Las localizaciones más frecuentes en el brote actual son zona perineal (72,1%), extremidades (44,6%), facies (35,5%), tronco (31,9%), dorso (26,5%) y afectación palmo-plantar (24,9%)².
- Para el diagnóstico diferencial de las lesiones cutáneas, se recomienda consultar el documento FACME-AEDV-SEIMC-semFYC-AEP².

¹ Iñigo Martínez Jesús et al. Monkeypox outbreak predominantly affecting men who have sex with men, Madrid, Spain, 26 April to 16 June 2022. Euro Surveill. 2022;27(27):pii=2200471. <https://doi.org/10.2807/1560-7917.ES.2022.27.27.2200471>

² Diagnóstico diferencial de las lesiones de la viruela del mono. <https://facme.es/wp-content/uploads/2022/06/01062022-DIAGNOSTICO-DIFERENCIAL-LESIONES-CUTANEAS-.pdf>

- Período de **evolución** del exantema de mácula a pápula, vesículas, pústulas, umbilicación de pústulas y costras que se secan y caen. El número de lesiones es variable (de pocas a miles). En casos graves, coalescen y se desprenden grandes secciones de piel.
- La duración total de la enfermedad suele ser autolimitada en 2-4 semanas.
- Los síntomas o signos que más duraron según un estudio preprint en RDC³ fueron: la linfadenopatía y las lesiones cutáneas típicas (>18 días), lesiones cutáneas no características (16 días) y lesiones oculares (9 días).



3. DIAGNÓSTICO MICROBIOLÓGICO

Las muestras recibidas para diagnóstico de MPX se deben analizar mediante PCR que detecta el ADN de MPX, o en su defecto de Orthopoxvirus (OPX).

Ya existen métodos comerciales con marcado CE IVD⁴, para uso en laboratorios de diagnóstico que tengan las mismas capacidades que para el diagnóstico de COVID-19. Es recomendable que el método utilizado incluya un control interno, en condiciones ideales de ADN

³ Pittman PR, Martin JW, Kingebeni PM, et al. Clinical characterization of human monkeypox infections in the Democratic Republic of the Congo. medRxiv; 2022. DOI: 10.1101/2022.05.26.22273379.

⁴ <https://www.finddx.org/mpx-test-directory/>

humano, para controlar la calidad de la muestra y que no existan inhibidores que pueden conducir a resultados falsos negativos.

No existen por el momento métodos comerciales para la secuenciación de genoma completo de MPX, por lo que para ello se debe recurrir a métodos de diseño propio del laboratorio (*in house*) y a laboratorios de referencia autonómicos/nacionales con experiencia en esta metodología.

Las muestras deben procesarse en laboratorios con nivel de bioseguridad BSL2 utilizando precauciones más estrictas de tipo 3.

4. TOMA DE MUESTRAS

Durante la toma de muestras no debe haber otros pacientes en la habitación y se debe contar con el personal imprescindible. El personal que realiza la toma de muestras debe ir equipado con el EPI correspondiente.

a. Muestras para estudio específico PCR Monkeypox

Se recomienda realizar estudio mediante PCR específica para Monkeypox de lesiones sospechosas con el objetivo de confirmar el diagnóstico. La toma de muestras puede realizarse en lesiones en zona de inoculación o bien en lesiones aparecidas a distancia. Todas las muestras deben enviarse en triple envase, junto con la solicitud y ser remitidas al servicio de Microbiología de referencia.

Si es posible, se debe recoger muestras de más de una lesión.

- Recogida de muestra en lesiones cutáneas: en caso de lesión vesiculosa, pustulosa o costrosa es importante romper la lesión para tomar una muestra adecuada. Según la localización puede realizarse una limpieza previa con suero fisiológico de la zona.
- En otras localizaciones mucosas (recto, faringe, uretra, vagina, conjuntiva) se realizará una toma de muestra frotando la mucosa afectada cuidadosamente.

Se debe de introducir el escobillón con el que se ha tomado la muestra en un medio de transporte específico para virus.

b. Otras muestras a tomar según el diagnóstico diferencial

Muestras para PCR a tomar según criterio médico, teniendo en cuenta el cuadro clínico, las características de las lesiones y la epidemiología:

- Lesiones vesiculosas/pustulosas: PCR para Virus varicela-zóster /Virus herpes simple/ Coxackie de lesión cutánea sospechosa. Debe romperse la lesión, frotar con el escobillón para obtener una muestra adecuada y posteriormente introducir el escobillón en un medio de transporte específico para virus.
- Lesiones pustulosas: cultivo para bacterias/hongos. Debe romperse la pústula y manchar el escobillón con el contenido de la misma y posteriormente introducir el escobillón en medio transporte para cultivo bacterias/hongos
- Lesiones ulceradas: PCR para *T.pallidum*, *H. ducreyi*, *C.trachomatis* tipo Linfogramuloma venéreo o herpes simple tipos 1 y 2. La muestra puede tomarse frotando la lesión ulcerada. Enviar la muestra al laboratorio siguiendo las recomendaciones habituales de cada centro para este tipo de muestra.

c. Despistaje de infecciones de transmisión sexual

En pacientes con prácticas sexuales de riesgo, especialmente si presentan clínica sospechosa de otra infección de transmisión sexual, se debe considerar la presencia o co-infección de ITS.

- PCR para estudio *N. gonorrhoeae*, *C. trachomatis*, *M. genitalium* en uretra/orina (idealmente tras 2h mínimo desde la última micción) / vagina, recto y faringe.
- Serologías: VIH, sífilis: VDRL/RPR e IgG anti *T.pallidum* (según antecedentes de infección), VHC, VHB (según antecedentes de vacunación). Recoger antecedentes de vacunación.
- Otras analíticas: Según criterio del clínico (hemograma, bioquímica)
- En el contexto de una proctitis por MPXV conviene hacer un despistaje de ITS de localización anorrectal que puedan asociarse concomitantemente: *N. gonorrhoeae*, *C. trachomatis*, (incluidos los serovares de linfogramuloma venéreo), *Virus herpes simplex tipo I y II* y *T.pallidum*, que son los patógenos más comunes⁵.

5. TRATAMIENTO

5.1. Indicaciones de ingreso

Se consideran indicaciones de ingreso hospitalario de los pacientes diagnosticados de MPX las siguientes:

- Neumonía, con o sin insuficiencia respiratoria
- Encefalitis o meningitis

⁵ De Vries HJC, Nori AV, Kiellberg et al. 2021 European Guideline on the management of proctitis, proctocolitis and enteritis caused by sexually transmissible pathogens. J Eur Acad Dermatol Venereol. 2021;35:1434-1443.

- Lesiones oculares con riesgo de pérdida de visión o que requieran antivirales específicos (*ver apartado específico*)
- Lesiones faríngeas que impidan la deglución de líquidos y/o presenten compromiso total o parcial de la vía aérea
- Celulitis grave con compromiso orgánico o que requiera antibioterapia intravenosa.
- Fiebre persistente en pacientes inmunodeprimidos que no ceda con antitérmicos orales en 48-72 horas.
- Lesiones múltiples con dolor o prurito incontrolables con medicación oral.
- Proctitis que requiera analgesia intravenosa y/o reposo digestivo absoluto
- Signos de deshidratación
- Problema nutricional (por náuseas, vómitos o diarreas)
- Signos de sepsis
- Dolor ocular o alteración visual

Excepcionalmente, se podrá considerar ingreso de personas que no tengan posibilidad de realizar las medidas de aislamiento en su domicilio por problemática social, si los servicios de Salud Pública de la CCAA que corresponda no disponen de ningún otro recurso asistencial o social para cubrir esta necesidad.

5.2. Tratamiento de soporte

Las siguientes pautas son genéricas y deben adaptarse a las características individuales de cada paciente, valorando alergia y/o interacciones medicamentosas, y ajuste de dosis en poblaciones especiales.

Medidas generales y profilácticas

- Profilaxis ETEV (si no se garantiza deambulación por situación clínica o aislamiento). Enoxaparina 40mg sc cada 24 horas administrado en zona sin lesiones cutáneas.
- Sueroterapia si intolerancia oral o inestabilidad clínica. Valorar aumentar fluidos si afectación cutánea extensa y grandes descamaciones de piel (pauta similar a quemados).
- Profilaxis de úlceras por estrés.
- Valorar laxantes si proctitis.
- Cura de lesiones cutáneas.
- Cura y seguimiento de lesiones oculares.
- Oxigenoterapia o VMNI si es necesario.

Fiebre

- Paracetamol 1g/6-8h (máx 4g/24h; máx 2g/24h si enfermedad hepática).

Dolor

- Paracetamol 1g/6-8h (máx 4g/24h; máx 2g/24h si enfermedad hepática).
- Ibuprofeno 400mg/8h.

- Tramadol 50-100mg/4-6h (máx 400mg/d).
- En lo relativo a la proctitis ver apartado específico.

Prurito

- Loratadina 10mg/24h (máx 40mg/d) ó hidroxicina 25mg/24h (máximo 50mg/d).

Piel

- Cortar las uñas para evitar el rascado. Lavado de manos frecuente
- Las lesiones deben mantenerse secas y limpias (higiene con agua y jabón 1-2 veces/día).
- Uso de antiséptico tópico (Povidona yodada diluida, o clorhexidina -gluconato de clorhexidina al 0,05-1%-))
- Valorar la necesidad de cubrir aquellas lesiones más exudativas y de mayor riesgo de contagio, con un vendaje ligero, si exudado importante o la lesión es muy extensa⁶
- Lesiones ulceradas genitales: Baños de asiento con agua salina templada, baños fríos. Puede aplicarse crema anestésica o fomentos fríos (pueden prepararse infusionando camomila y empapando una gasa)
- Lesiones orales: Colutorio antiséptico, enjuagues con lidocaína al 1% (http://gruposdetrabajo.sefh.es/farmacotecnia/images/stories/PN_Formulas/L/PN_LID_OCAiNA_GEL_ORAL.pdf) o lidocaína viscosa al 2% (https://gruposdetrabajo.sefh.es/farmacotecnia/images/stories/PN_Formulas/L/PN_LID_OCAINA_VISCOSA_2_enero2016.pdf).
- Sobreinfección. Valoración individual, uso de antibióticos tópicos o considerar antibióticos sistémicos, de acuerdo con las recomendaciones PRAN (Tabla 1)
- En caso de lesiones evolucionadas costrosas adheridas puede aplicarse vaselina en capa fina tras la higiene para ayudar a decostrar.

Nutrición

- Dieta sin sal ni alimentos ácidos si tolerancia oral.
- Valorar uso de saliva anestésica (ver lesiones orales) antes de las comidas.

Ojos Ver apartado 6.b: “afectación ocular”

Ansiedad

- Diazepam 5-10mg/8h (máx 1 semana)

⁶ National monkeypox public health response guidelines. Nigeria Centre for Disease Control; 2019
https://ncdc.gov.ng/themes/common/docs/protocols/96_1577798337.pdf

Tabla 1. Tratamiento antibiótico sistémico	
Tratamiento elección	<ul style="list-style-type: none"> ● Cefadroxilo oral, 1 g cada 12-24 horas, 5 días. ● Cefalexina oral, 500 mg cada 8-12 horas, 5 días. ● Cloxacilina oral (estómago vacío), 500 mg cada 6 horas, 5 días. ● Evaluar al 3^{er} día. Si no se observa buena evolución, prolongar el tratamiento a 10 días.
Tratamiento alternativo (si alergia a penicilinas o sospecha SARM)	<ul style="list-style-type: none"> ● Clindamicina oral, 300-600 mg cada 8 horas, 7 días. ● Trimetoprim/sulfametoxazol oral, 160/800 cada 12 horas, 5-10 días.
Medidas no farmacológicas	<ul style="list-style-type: none"> ● Lavar las manos regularmente, sobre todo después de tocar las lesiones. ● Usar ropa amplia y de algodón. ● Evitar contacto con las lesiones.
<p>SARM: <i>Staphylococcus aureus</i> resistente a meticilina Fuente: PRAN. Guía terapéutica antimicrobiana del SNS (salud humana) https://resistenciaantibioticos.es/es/lineas-de-accion/control/guia-terapeutica-antimicrobiana-del-sns</p>	

5.3. Tratamiento antiviral específico

Los tratamientos antivirales específicos tienen disponibilidad limitada, escasa experiencia clínica y en algunos casos se trata de indicaciones fuera de guía y con riesgo de efectos adversos específicos. Por este motivo, se reservarán para pacientes con determinadas condiciones de riesgo específicas y se administrarán en régimen de hospitalización. Idealmente deberían utilizarse en el contexto de ensayos clínicos.

Se establecen las siguientes prioridades de tratamiento:

Prioridad 1: neumonía. Encefalitis o meningoencefalitis. Úlceras corneales u otras lesiones oculares con riesgo de secuelas permanentes que afecten a la visión. Lesiones faríngeas que impidan la deglución de líquidos y/o presenten compromiso total o parcial de la vía aérea.

Prioridad 2: proctitis graves. Celulitis graves o con riesgo de secuelas permanentes (compromiso funcional del pene). Pacientes inmunodeprimidos con fiebre persistente o enfermedad diseminada con afectación generalizada.

Prioridad 3: todos los demás pacientes infectados con viruela del mono que no tengan contraindicación.

Tecovirimat

El tratamiento antiviral de elección es tecovirimat. Ha demostrado su eficacia clínica en modelos animales^{7 8 9} y se ha utilizado en uso compasivo en humanos. Está autorizado para esta indicación¹⁰. Por su reducido stock y la escasa experiencia clínica en este escenario, su uso está condicionado a su autorización por AEMPS.

La presentación disponible en España es de cápsulas de 200 mg. Las cápsulas pueden abrirse y su contenido administrarse disuelto en líquidos o a través de una sonda nasogástrica.

Posología (ver tabla 2=: 3 cp VO c/12h durante 2 semanas en pacientes de 60 kg o más). Se puede ajustar la dosis en pacientes a partir de 13 kg de peso, lo que deberá consultarse con la farmacia hospitalaria del hospital de referencia y en la tabla anexa. Podrá valorarse aumentar la duración del tratamiento en pacientes inmunodeprimidos en casos individuales. Es inductor del citocromo P450 (CYP)3A y CYP2B6, por lo que deberán valorarse potenciales interacciones con metadona, maraviroc, rilpivirina, darunavir o inhibidores de la fosfodiesterasa tipo 5 (PDE-5)

Indicaciones de tecovirimat:

- Primera prioridad: se recomienda su administración en todos los casos mientras que haya stock disponible y no haya contraindicaciones.
- Segunda prioridad: en función de disponibilidad del fármaco.

Brincidofovir

⁷ Adler H, Gould S, Hine P, Snell LB, Wong W, Houlihan CF, et al. Clinical features and management of human monkeypox: a retrospective observational study in the UK. *Lancet Infect Dis.* 2022 May 24;S1473-3099(22)00228-6. doi: 10.1016/S1473-3099(22)00228-6. Epub ahead of print. Erratum in: *Lancet Infect Dis.* 2022 Jul;22(7):e177. Erratum in: *Lancet Infect Dis.* 2022 Jul;22(7):e177. PMID: 35623380.

⁸ Russo AT, Grosenbach DW, Chinsangaram J, Honeychurch KM, Long PG, Lovejoy C, et al. An overview of tecovirimat for smallpox treatment and expanded anti-orthopoxvirus applications. *Expert Rev Anti Infect Ther.* 2021 Mar;19(3):331-344. doi: 10.1080/14787210.2020.1819791. Epub 2020 Sep 15. PMID: 32882158.

⁹ Russo AT, Berhanu A, Bigger CB, Prigge J, Silvera PM, Grosenbach DW, et al. Co-administration of tecovirimat and ACAM2000™ in non-human primates: Effect of tecovirimat treatment on ACAM2000 immunogenicity and efficacy versus lethal monkeypox virus challenge. *Vaccine.* 2020 Jan 16;38(3):644-654. doi: 10.1016/j.vaccine.2019.10.049. Epub 2019 Oct 31. PMID: 31677948; PMCID: PMC6954297.

¹⁰ <https://www.ema.europa.eu/en/medicines/human/EPAR/tecovirimat-siga>.

No disponible en el momento actual. Por este motivo no se dan pautas de administración en el momento actual en este documento. Cuando esté disponible sería la alternativa de elección a tecovirimat, y la primera opción de intensificación de tratamiento en pacientes sin respuesta a tecovirimat (hay estudios en modelos animales de sinergia en tratamiento combinado) ^{11 12}.

Cidofovir

Este fármaco ha demostrado actividad in vitro frente al virus de la viruela del mono ^{13 14}. Solo cuando se administra antes de la aparición de la erupción, el cidofovir puede prevenir la mortalidad. En los casos humanos se ha planteado su administración en contactos de alto riesgo de casos confirmados y en fases muy tempranas de los síntomas, siempre con abundante hidratación por sus efectos nefrotóxicos. No obstante, no está aprobado para la indicación de tratamiento o profilaxis postexposición del monkeypox.

Cidofovir debe administrarse por vía intravenosa. ¹⁵

Los efectos adversos más frecuentes son la cefalea, astenia, fiebre, erupción cutánea, náuseas, vómitos y alteraciones oculares. La principal toxicidad limitante de dosis relacionada con la administración de cidofovir es su nefrotoxicidad, que es dosis dependiente. Además, el tratamiento debe acompañarse de la administración de probenecid oral y de prehidratación intravenosa adecuada con solución salina. ¹⁶

La administración de cidofovir está contraindicada en pacientes que presentan hipersensibilidad al principio activo, o a otros medicamentos que contengan sulfamidas.

Las interacciones de cidofovir/probenecid y los medicamentos antiretrovirales no han sido investigadas en ensayos clínicos. Es importante que en el momento de la prescripción se

¹¹ Hutson CL, Kondas AV, Mauldin MR, Doty JB, Grossi IM, Morgan CN, et al. Pharmacokinetics and Efficacy of a Potential Smallpox Therapeutic, Brincidofovir, in a Lethal Monkeypox Virus Animal Model. *mSphere*. 2021 Feb 3;6(1):e00927-20. doi: 10.1128/mSphere.00927-20. Erratum in: *mSphere*. 2021 Feb 17;6(1): PMID: 33536322; PMCID: PMC7860987.

¹² Chan-Tack K, Harrington P, Bensman T, Choi SY, Donaldson E, O'Rear J, et al. Benefit-risk assessment for brincidofovir for the treatment of smallpox: U.S. Food and Drug Administration's Evaluation. *Antiviral Res*. 2021 Nov;195:105182. doi: 10.1016/j.antiviral.2021.105182. Epub 2021 Sep 25. PMID: 34582915.

¹³ Yong SEF, Ng OT, Ho ZJM, Mak TM, Marimuthu K, Vasoo S, et al. Imported Monkeypox, Singapore. *Emerg Infect Dis*. 2020 Aug;26(8):1826-1830. doi: 10.3201/eid2608.191387. Epub 2020 Apr 27. PMID: 32338590; PMCID: PMC7392406.

¹⁴ Meyer H, Ehmann R, Smith GL. Smallpox in the Post-Eradication Era. *Viruses*. 2020 Jan 24;12(2):138. doi: 10.3390/v12020138. PMID: 31991671; PMCID: PMC7077202.

¹⁵ Hutson CL, Kondas AV, Mauldin MR, Doty JB, Grossi IM, Morgan CN, et al. Pharmacokinetics and Efficacy of a Potential Smallpox Therapeutic, Brincidofovir, in a Lethal Monkeypox Virus Animal Model. *mSphere*. 2021 Feb 3;6(1):e00927-20. doi: 10.1128/mSphere.00927-20. Erratum in: *mSphere*. 2021 Feb 17;6(1): PMID: 33536322; PMCID: PMC7860987

¹⁶ https://cima.aemps.es/cima/dochtml/ft/81303/FT_81303.html.

consulte la ficha técnica de probenecid. La administración conjunta de cidofovir y tenofovir disoproxil fumarato puede incrementar el riesgo de síndrome de Fanconi.

- Indicaciones de cidofovir (fuera de ficha técnica): pacientes de primera prioridad, sin enfermedad renal de base, cuando no haya disponibilidad de tecovirimat en España o esté contraindicada su administración. A excepción de la afectación ocular que debe tratarse como se indica en el punto 5.4 de este documento.
- posología: en la tabla 2

Inmunoglobulina antivariólica

La Ig antivariólica tiene una disponibilidad muy limitada a nivel mundial. No tiene una indicación aprobada y se desconoce su eficacia *in vivo*¹⁷. Se puede considerar su administración de emergencia en casos graves de la primera prioridad que no responden al tratamiento, con riesgo vital o de lesiones permanentes, o en casos de la primera prioridad con contraindicación para tecovirimat y cidofovir

¹⁷ Yong SEF, Ng OT, Ho ZJM, Mak TM, Marimuthu K, Vasoo S, et al. Imported Monkeypox, Singapore. *Emerg Infect Dis.* 2020 Aug;26(8):1826-1830. doi: 10.3201/eid2608.191387. Epub 2020 Apr 27. PMID: 32338590; PMCID: PMC7392406.

Tabla 2

FÁRMACO	Tecovirimat	Cidofovir
POSOLOGÍA	<p>Oral:</p> <p>13–25 kg: 200 mg/12 horas</p> <p>25–40 kg: 400 mg/12 horas</p> <p>> 40 kg: 600 mg /12 horas</p> <p>Cápsulas 200 mg.</p> <p>Viales 200 mg/20 ml (se pueden abrir y mezclar el contenido con alimentos o líquidos, o pasar por SNG)</p>	<p>IV:</p> <p>5 mg/kg IV dosis única semanal.</p> <p>Previo a la administración:</p> <p>Hidratación: perfusión intravenosa: 20 ml/kg, solución salina al 0,9% (máx.: 1000 ml), 1 h antes de la dosis, velocidad constante en bomba de perfusión. 20 ml/kg más durante 1-3 h simultánea o inmediatamente después de perfusión de cidofovir.</p> <p>Asociar siempre con probenecid oral: 25-40 mg/kg 3 h antes (máx.: 2000 mg) y 10-20 mg/kg (máx.: 1000 mg) tras 2 y 8 h de completar la perfusión. Para reducir náuseas o vómitos asociados a probenecid, tomar alimento antes de cada dosis o administrar antiemético.</p> <p>Viales 75 mg/ml</p> <p>Una vez a la semana, dos semanas. Evaluación posterior y administrar cada dos semanas.</p>
DURACIÓN	14 días (se puede plantear mayor duración en inmunodeprimidos)	una dosis/semana, durante dos a cuatro semanas.

PRECAUCIONES	Monitorizar hemograma, función renal y hepática	<p>Monitorizar: hemograma, función renal y proteínas en orina 48 horas antes de la siguiente dosis.</p> <p>Contraindicado si: CrCl \leq 55 mL/min</p> <p>Creatinina > 1.5 mg/dL</p> <p>Proteínas en orina \geq 100 mg/dL</p> <p>Pacientes en tratamiento con fármacos nefrotóxicos.</p>
--------------	---	--

5.4. Afectación ocular

Los estudios previos sugieren que la infección de la córnea puede ser una complicación relativamente infrecuente de MPX, pero muy grave por sus consecuencias devastadoras para la visión^{18,19}. No se han realizado estudios detallados de la pérdida de visión inducida por MPX. Al igual que otros orthopoxvirus podría afectar la córnea humana siempre que tenga la capacidad de replicarse en las células epiteliales y provocar erosiones corneales.

¹⁸ Jezek Z., Grab B., Szczeniowski M., Paluku K.M., Mutombo M. Clinico-epidemiological features of monkeypox patients with an animal or human source of infection. Bull. World Health Organ. 1988;66:459–464.

¹⁹ C. Hughes , A. McCollum, E. Pukuta , S. Karhemere , B. Nguete , R. Shongo Lushima , J. Kabamba , M. Balilo , J.-J. Muyembe Tamfum, O. Wemakoy , J. Malekani , B. Monroe , I. Damon, M. Reynolds . Ocular complications associated with acute monkeypox virus infection, DRC. 16th ICID Abstracts. International Journal of infectious diseases 21S (2014). DOI:<https://doi.org/10.1016/j.ijid.2014.03.994>

Clínica^{19,20,21}

Los párpados pueden estar involucrados en la erupción pustulosa generalizada y el edema y las secreciones pueden ser lo suficientemente graves como para impedir que los párpados se abran durante unos días.

Las flictenúlas aparecen en la conjuntiva, ya sea por inoculación directa o por diseminación a partir de una lesión en el párpado. Se acompañan de ojo rojo, dolor, fotofobia, lagrimeo y blefaroespasmo. La ulceración corneal puede surgir en una córnea clara o adyacente a una pústula conjuntival y podría provocar sobreinfección bacteriana, perforación, prolapso del iris, hipopion, celulitis orbitaria y endoftalmitis. La queratitis disciforme, si sucede, es más tarde en la erupción o 1 o 2 semanas después de que el paciente haya salido de la cuarentena y puede durar meses. Un leucoma corneal puede seguir a una ulceración corneal o queratitis disciforme.

La iritis, iridociclitis, glaucoma secundario, lagofthalmos, estrabismo secundario, proptosis, simblefaron, dolor persistente, opacidades persistentes de la córnea, tejido cicatricial y defectos del borde palpebral serían algunas de las secuelas a largo plazo.

El diagnóstico diferencial incluye orzuelo, celulitis preseptal y orbitaria, herpes simple atípico y dacriocistitis aguda.

Tratamiento

El riesgo de complicaciones oculares puede reducirse instruyendo a los pacientes y a las personas en contacto cercano para que se laven las manos con frecuencia y eviten tocarse los ojos. Se debe evitar el uso de lentes de contacto.

En el manejo de la infección ocular el objetivo fundamental sería prevenir la cicatrización de la córnea y la pérdida de visión.

En el tratamiento de la MPX, se han de considerar los beneficios potenciales de terapias relativamente simples para evitar las complicaciones oculares, como una mayor lubricación ocular con lágrimas artificiales²². Los antibióticos tópicos y/u orales se han utilizado como

²⁰ C. Hughes , A. McCollum, E. Pukuta , S. Karhemere , B. Nguete , R. Shongo Lushima , J. Kabamba , M. Balilo , J.-J. Muyembe Tamfum, O. Wemakoy , J. Malekani , B. Monroe , I. Damon, M. Reynolds . Ocular complications associated with acute monkeypox virus infection, DRC. 16th ICID Abstracts. International Journal of infectious diseases 21S (2014). DOI:<https://doi.org/10.1016/j.iiid.2014.03.994>

²¹ Saxena SK, Ansari S, Maurya VK, Kumar S, Jain A, Paweska JT, Tripathi AK, Abdel-Moneim AS. Re-emerging human monkeypox: A major public-health debacle. J Med Virol. 2022 Jun 1. doi: 10.1002/jmv.27902. Online ahead of print

²² Reynolds MG, McCollum AM, Nguete B, Shongo Lushima R, Petersen BW. Improving the Care and Treatment of Monkeypox Patients in Low-Resource Settings: Applying Evidence from Contemporary Biomedical and Smallpox Biodefense Research. Viruses. 2017 Dec 12;9(12):380.

tratamiento contra la sobreinfección bacteriana de la conjuntiva o la córnea^{22,23,24} o como terapia profiláctica contra la celulitis preseptal en pacientes con compromiso palpebral severo. Como antibióticos tópicos se puede usar en gotas cada 4h respetando el sueño: Tobramicina colirio (lo hay también en pomada), o Ciprofloxacino colirio (lo hay también en pomada), u Ofloxacino colirio durante 7-10 días. Otra opción sería colirio de Azitromicina en gel 2 veces al día.

En los pacientes sintomáticos sería necesaria la exploración de la agudeza visual y el examen con lámpara de hendidura para valorar añadir antivirales tópicos y sistémicos, esteroides oculares y antibióticos para evitar complicaciones.

Al igual que con la vaccinia ocular, la terapia específica y temprana para promover la eliminación del virus está justificada en pacientes con MPX con afectación corneal para prevenir déficits de visión a largo plazo²². Además de los antivirales sistémicos específicos (*ver apartado específico*), sería necesaria la valoración del oftalmólogo para añadir antivirales oculares.

Por otro lado, aunque no hay experiencia clínica, pueden tener un papel coadyuvante los nuevos antisépticos específicos oculares comercializados que además de ser bactericidas y viricidas contienen lágrimas con ácido hialurónico. Se podrían aplicar gotas de Iodim[®] (povidona yodada 0.6%) u Ozonest[®] (aceite ozonizado en liposomas) cuatro veces al día.

5.5. Proctitis

Se define como proctitis a la inflamación de la mucosa rectal que puede causar tenesmo, urgencia en la defecación, diarrea con sangre y/o moco acompañada por dolor anal. Cuando tiene mayor extensión (proctocolitis) puede añadir dolor abdominal, distensión y meteorismo. La proctitis ocurre predominantemente entre personas que tienen exposiciones anales receptivas (genital-anal, oro-anal o digital-anal).

La localización de las lesiones de viruela del mono en región genital o perianal está relacionada con el tipo de práctica sexual (coito anal insertivo o coito anal receptivo)²⁵. Por ello

²³ Semba R.D. The ocular complications of smallpox and smallpox immunization. Arch. Ophthalmol. 2003;121:715–719. doi: 10.1001/archophth.121.5.715.

²⁴ Adler H, Gould S, Hine P, Snell LB, Wong W, Houlihan CF, Osborne JC, Rampling T, Beadsworth MB, Duncan CJ, Dunning J, Fletcher TE, Hunter ER, Jacobs M, Khoo SH, Newsholme W, Porter D, Porter RJ, Ratcliffe L, Schmid ML, Semple MG, Tunbridge AJ, Wingfield T, Price NM; NHS England High Consequence Infectious Diseases (Airborne) Network. Clinical features and management of human monkeypox: a retrospective observational study in the UK. Lancet Infect Dis. 2022 May 24:S1473-3099(22)00228-6. doi: 10.1016/S1473-3099(22)00228-6. Online ahead of print.

²⁵ Orviz E et al. Monkeypox outbreak in Madrid (Spain): clinical and virological aspects. J Infect. 2022 Jul 10:S0163-4453(22)00415-7. doi: 10.1016/j.jinf.2022.07.005. Online ahead of print. PMID: 35830908

se debe realizar una anamnesis sexual detallada del paciente (preguntas sobre las prácticas sexuales con las diferentes parejas sexuales) y que incluya antecedentes de ITS, nos puede ayudar en la orientación clínica.

Clínica

La proctitis por MPXV se manifiesta clínicamente con inflamación perianal y rectal lo que ocasiona dolor intenso, alteración del ritmo intestinal, urgencia defecatoria, tenesmo rectal, rectorragia y/o secreción anal mucopurulenta.

Si visualizamos la mucosa rectal con un proctoscopio, si está disponible en este nivel asistencial, se objetiva una mucosa rectal edematosa y con abundante exudado mucoso, de aspecto gelatinoso. Las linfadenopatías loco-regionales, durante la etapa prodrómica de la enfermedad, suelen ser un signo clínico bastante sugerente de infección por MPXV. Con la afectación rectal pueden aparecer lesiones cutáneas perianales en forma de lesiones ulcerativas, pápulas, pústulas o costras.

La proctitis por MPXV suele asociarse con fiebre, cefalea, astenia, mialgias y con mucha frecuencia adenopatías inguinales uni o bilaterales dolorosas.

Algunas de las proctitis se acompañan de lesiones ulcerativas, umbilicadas o con contenido líquido o purulento en región perianal acompañadas de prurito local y dolor anorrectal. Algunas de las complicaciones, cuando existe afectación anorrectal, suelen ser sobreinfección bacteriana de las lesiones perianales, abscesos anorrectales y fístulas perianales²⁶.

Tratamiento

El tratamiento será en principio sintomático: antiinflamatorios orales, corticoides tópicos o sistémicos, antibióticos tópicos u orales para la sobreinfección bacteriana de las lesiones perianales y solución tópica a base de sulfatos de zinc y cobre para las lesiones cutáneas perianales. Si sospecha de complicaciones el paciente requerirá valoración por cirugía.

²⁶ De Nicolas-Ruanes B et al. Monkeypox virus case with maculopapular exanthem and proctitis during the Spanish outbreak in 2022. J Eur Acad Dermatol Venereol. 2022 Jun 8. doi: 10.1111/jdv.18300. Online ahead of print. PMID: 35675097

5.6. MEDIDAS DE PREVENCIÓN DE LA TRANSMISIÓN DURANTE EL INGRESO

Se establecen precauciones de contacto y, por principio de precaución, de transmisión aérea. Si bien, la evidencia en el brote actual es que el contacto físico estrecho y prolongado es el principal mecanismo de transmisión.

Como se refiere en el [Protocolo para la detección precoz y manejo de casos ante la alerta por viruela de los monos en España](#), el aislamiento se realizará en habitaciones individuales con baño y buena climatización. Si hay disponibilidad, se recomienda utilizar habitaciones con presión negativa, especialmente si se realizan procedimientos de aerosolización. Se mantendrá el aislamiento hasta que todas las lesiones cutáneas y la sintomatología desaparezcan.

El personal sanitario, de limpieza, familiares, ... utilizarán EPI para precauciones de transmisión de contacto y aérea: bata, guantes, protección ocular y FFP2. Si se realizan procedimientos médicos que generen aerosoles se utilizará mascarilla FFP3²⁷. No se recomiendan calzas, pero sí calzado que pueda descontaminarse²⁸

Se reducirá al mínimo las visitas al paciente, limitando las entradas del personal al imprescindible. Realizar un listado de todo el personal que atiende estos casos.

Las áreas de atención del paciente (consultas, urgencias, hospitalización) y los equipos utilizados con el paciente deben limpiarse (con detergente y agua), y desinfectarse (con desinfectantes autorizados) según norma habitual. Métodos de limpieza en húmedo²¹ con desinfectantes aprobados como hipoclorito sódico (lejía) a una concentración del 0,1% o amonios cuaternarios.

Durante el ingreso, recordar que:

- No se precisa vajilla, ni utillaje de cocina desechable.
- Se retirará la ropa sucia (sábanas, toallas, ...) en sacas cerradas. No sacudir ni manipular.
- Los residuos generados durante la atención al paciente se consideran residuos de Clase III o Residuos Biosanitarios Especiales, y se eliminarán en los contenedores específicos.
- Si es necesario trasladar al paciente, el transporte se realizará en una ambulancia convencional.
- Las muestras deben ser tratadas como potencialmente infecciosas (categoría A). El personal utilizará el EPI adecuado para minimizar la posibilidad de exposición a los patógenos.

²⁷ Siegel JD et al. 2007 Guideline for Isolation Precautions: Preventing Transmission of Infectious Agents in Healthcare Settings. May 2022. CDC. <https://www.cdc.gov/infectioncontrol/guidelines/isolation/index.html>

²⁸ WHO, Clinical management and infection prevention and control for monkeypox. Interim rapid response guidance (10 June 2022). <https://www.who.int/publications/i/item/WHO-MPX-Clinical-and-IPC-2022.1>

Ante cualquier caso en investigación, se iniciará la búsqueda e identificación de posibles contactos estrechos. Ante casos probables con vínculo epidemiológico claro se iniciará el seguimiento sin ser necesaria la confirmación del caso. Se considera contacto estrecho aquellas personas que hayan estado con un caso confirmado o probable desde el momento de aparición de los primeros síntomas prodrómicos o en caso de debutar con exantema, desde el día previo a su aparición hasta la desaparición de las lesiones y que cumplan los criterios definidos en el [Protocolo para la detección precoz y manejo de casos ante la alerta por viruela de los monos en España](#)

Se realizará seguimiento de los contactos estrechos durante 21 días:

- Autocontrol de su temperatura.
- NO será necesario realizar cuarentena + SI utilizar mascarilla + NO tener relaciones
- Estar localizables

Si el contacto desarrolla fiebre o cualquier otro síntoma compatible: aislamiento domiciliario inmediato y contactar con el responsable de seguimiento.

Para el control de la transmisión, es muy importante el estudio de contactos, siendo fundamental la colaboración del paciente para poder evitar contagios. El estigma social debe prevenirse, pues todas las personas que tienen contactos estrechos piel con piel son susceptibles de infectarse y están en riesgo.